


Universidad Tecnológica Nacional

Facultad Regional Venado Tuerto

Licenciatura en Producción de Bio–imágenes



Tesina de Licenciatura

**Métodos complementarios para la detección precoz del
cáncer de mama**

Téc. González, María Eugenia
Téc. Faraone Berlinger, Amorina

Directora: Lic. Lehmann, Analía
Co–director: Dr. Ing. Cejas, Ezequiel

Tesina presentada en la Facultad Regional Venado Tuerto, en cumplimiento parcial de los
requisitos para optar al título de

Licenciada en Producción de Bio–imágenes

Fecha de defensa: 4 de noviembre de 2022

*A nuestras familias, por ayudarnos y apoyarnos
en esta meta, sueño y objetivo anhelado.*

*A Dios por darnos las fuerzas que
necesitábamos para seguir adelante y finalizar
con nuestro trabajo.*

Agradecimientos

A nuestra directora Lic. Analía Lehmann, y a nuestro co-director Ing. Ezequiel Cejas, que desde el comienzo nos apoyaron y alentaron en el desarrollo de esta investigación.

A la Facultad Regional Venado Tuerto de la Universidad Tecnológica Nacional y a sus autoridades, profesores y personal en general; quienes con su colaboración nos han ayudado a resolver problemas y a cumplir con el objetivo planteado.

A todas las Instituciones públicas y privadas: centro de diagnóstico ELAS –Diagnóstico de la Mujer e Instituto del Diagnóstico Rufino (IDR), que nos han brindado la posibilidad de observar la realización de los estudios de imágenes mamarias, y en especial mención al Hospital “Dr. Alejandro Gutierrez” de la ciudad de Venado Tuerto, donde llevamos a cabo las pasantías establecidas por la Licenciatura.

A las Técn. Radiol. Verónica Digilio (docente del Instituto Superior de Tecnología Médica de la ciudad de Rosario) y Técn. Radiol. Daiana Rezzonico, radiólogas del centro ELAS; quienes nos han recibido y brindado información valiosa para este trabajo.

A los profesionales médicos especialistas en imágenes, mastólogos y ginecólogos: Dra. Beatriz Ferrari, Dra. Daniela Imola, Dr. Eduardo Spinollo, Dr. David Barroso, Dra. Cecilia Aguado, Dr. Cristian Arce, Dra. Valeria Mazzoni y Dra. Luciana Rovere; que nos brindaron su espacio al momento de realizar las distintas entrevistas, y especialmente, a la Dra. Analía Algañará, por su participación y nexos con los distintos profesionales.

A cada una de las pacientes, que de forma desinteresada brindaron los diferentes estudios analizados en esta Tesina.

María Eugenia González


A mi esposo Natalio y a mi hija Guadalupe. A mis papás César y Daniela, y hnos., Andrés y Ma. Pía.

Amorina Faraone Berlingeri


A mi pareja Germán. A mi hijo Felipe. A mis papás, Horacio y Elena, y a mis hnos., Alexis y Evelina.

Declaración

Declaramos que el material incluido en esta Tesina es, a nuestro mejor saber y entender, original producto de nuestro propio trabajo, y que este material no ha sido presentado, en forma parcial o total, como una Tesina en esta u otra institución.



María Eugenia González



Amorina Faraone Berlingeri

Índice General

| | |
|--|-----|
| Índice de Figuras | VII |
| Resumen | XI |
| | |
| CAPÍTULO 1. INTRODUCCIÓN | |
| 1.1. Definición de cáncer de mama | 1 |
| 1.2. Tipos de cáncer de mama | 2 |
| 1.3. Factores de riesgo..... | 7 |
| 1.4. Métodos de detección..... | 9 |
| 1.5. Incidencia y mortalidad del cáncer de mama en Argentina | 13 |
| 1.6. Motivación y objetivos de la Tesina..... | 13 |
| 1.6.1. Motivación de la Tesina..... | 13 |
| 1.6.2. Objetivo general | 14 |
| 1.6.3. Objetivos específicos..... | 14 |
| 1.7. Metodología de la Tesina..... | 15 |
| 1.8. Cuestiones éticas relacionadas con la Tesina..... | 15 |
| 1.9. Ordenamiento de la Tesina..... | 15 |
| | |
| CAPÍTULO 2. LA MAMOGRAFÍA COMO MÉTODO DE SCREENING | |
| 2.1. Mamografía | 16 |
| 2.2. Proyecciones estándar en el estudio mamográfico..... | 18 |
| 2.3. Métodos de obtención de la imagen mamográfica | 21 |
| 2.3.1. Mamografía analógica..... | 22 |
| 2.3.2. Mamografía digital | 24 |
| 2.4. Estudios complementarios. Fundamentos | 28 |
| | |
| CAPÍTULO 3. ENTREVISTAS A PROFESIONALES EN DIAGNÓSTICO DEL CÁNCER DE MAMA | |
| 3.1. Cuestionario..... | 30 |
| 3.2. Respuestas al cuestionario..... | 30 |
| 3.2.1. Profesional N°1 | 30 |
| 3.2.2. Profesional N°2 | 31 |
| 3.2.3. Profesional N°3 | 32 |

| | |
|---|-----------|
| 3.2.4. Profesional N°4 | 34 |
| 3.2.5. Profesional N°5 | 35 |
| 3.2.6. Profesional N°6 | 36 |
| 3.2.7. Profesional N°7 | 37 |
| 3.2.8. Profesional N°8 | 39 |
| 3.3. Análisis de las entrevistas..... | 40 |
| | |
| CAPÍTULO 4. MÉTODOS DE DIAGNÓSTICO COMPLEMENTARIO EN MAMOGRAFÍA | |
| 4.1. Proyecciones adicionales en mamografía..... | 43 |
| 4.2. Métodos complementarios a la mamografía de amplia difusión | 47 |
| 4.2.1. Ecografía | 47 |
| 4.2.2. Resonancia magnética | 51 |
| 4.2.3. Tomosíntesis digital | 57 |
| 4.2.4. Eco-Doppler..... | 62 |
| 4.3. Métodos complementarios a la mamografía con difusión en auge | 65 |
| 4.3.1. Elastografía por ultrasonido | 65 |
| 4.3.2. Mamografía espectral mejorada por contraste | 67 |
| | |
| CAPÍTULO 5. MÉTODOS COMPLEMENTARIOS APLICADOS EN CASOS CLÍNICOS | |
| 5.1. Sistema de clasificación BI-RADS | 71 |
| 5.2. Análisis de casos clínicos..... | 73 |
| 5.2.1. Caso clínico N°1..... | 73 |
| 5.2.2. Caso clínico N°2..... | 75 |
| 5.2.3. Caso clínico N°3..... | 77 |
| 5.2.4. Caso clínico N°4..... | 79 |
| 5.2.5. Caso clínico N°5..... | 83 |
| | |
| CAPÍTULO 6. CONCLUSIONES | |
| 6.1. Conclusiones generales | 87 |
| 6.2. Trabajos futuros..... | 89 |
| | |
| Referencias..... | 90 |
| ANEXO N°1 | 97 |

ANEXO N°2..... 99

Índice de Figuras

| | |
|---|----|
| Figura 1.1. Anatomía de la glándula mamaria | 2 |
| Figura 1.2. Esquema de la ubicación del cáncer lobulillar y ductal in-situ..... | 3 |
| Figura 1.3. Esquema de la ubicación del cáncer lobulillar y ductal invasivo | 4 |
| Figura 1.4. Esquema de la ubicación del (a) cáncer inflamatorio y (b) de la enfermedad de Paget | 5 |
| Figura 1.5. Esquema del cáncer metastásico en mama | 7 |
| Figura 1.6. Diferentes métodos de obtención de la imagen mamográfica en el diagnóstico del cáncer..... | 10 |
| Figura 1.7. Imágenes mamográficas captadas con distintos métodos. (a) Mamografía, (b) tomosíntesis y (c) mamografía con contraste | 11 |
| | |
| Figura 2.1. Clasificación del tejido glandular en función de la grasa y tejido fibroglandular. (a) Mama grasa, (b) mama densa con tejido fibroglandular disperso, (c) mama heterogéneamente densa y (d) mama extremadamente densa..... | 17 |
| Figura 2.2. Proyección cráneo-caudal. (a) Posicionamiento y (b) visualización de la proyección..... | 19 |
| Figura 2.3. Proyección oblicua-medio-lateral. (a) Posicionamiento y (b) visualización de la proyección..... | 20 |
| Figura 2.4. Esquema comparativo de las 3 modalidades: analógicos, computarizado y digital integrado, con sus diferencias según el avance de la tecnología..... | 21 |
| Figura 2.5. Esquema de la generación de los rayos X y de la emisión de radiación..... | 23 |
| Figura 2.6. Coeficientes de atenuación lineal para varios tejidos en función de la energía de los fotones de rayos X | 24 |
| Figura 2.7. Exposición y lectura de pantallas de fósforo en mamografía computarizada. (a) Ruta de adquisición y evaluación de imágenes, y (b) lector convencional | 25 |
| Figura 2.8. Mamógrafo digital directo. (a) Equipo de adquisición de imágenes y (b) comando del equipo | 27 |
| Figura 2.9. Funcionamiento de detectores en equipos digitales integrados. (a) Indirecto con a-Si y (b) directo con a-Se..... | 28 |
| | |
| Figura 4.1. Proyección adicional de focalización. (a) Esquema de la proyección, (b) proyección cráneo-caudal y (c) proyección focalizada..... | 44 |

| | |
|---|----|
| Figura 4.2. Proyección adicional de magnificación. (a) Proyección cráneo-caudal y (b) proyección magnificada | 45 |
| Figura 4.3. Proyección adicional de magnificación y focalización. (a) Esquema de la proyección y (b) equipo mamográfico típico con torreta y compresor cucharita..... | 46 |
| Figura 4.4. Estudio de proyección ampliada y focalizada. (a) Perfil a 90°, (b) cráneo-caudal (c) oblicuo-medio-lateral ampliada y focalizada, y (d) cráneo-caudal ampliada y focalizada con compresor cucharita..... | 46 |
| Figura 4.5. Ecografía normal de mama..... | 47 |
| Figura 4.6. Ecografía de nódulo compatible con quiste simple | 49 |
| Figura 4.7. Imagen ecográfica de un nódulo compatible con un carcinoma ductal invasivo . | 50 |
| Figura 4.8. Secuencia localizadora en los planos (a) sagital y (b) axial; para (c) la planificación del plano coronal | 52 |
| Figura 4.9. Secuencias potenciadas en T1 plano axial..... | 53 |
| Figura 4.10. Secuencias potenciadas en (a) T2 plano axial, (b) T2 plano coronal y (c) T2 plano sagital..... | 53 |
| Figura 4.11. Secuencia de difusión axial con saturación grasa en plano axial..... | 54 |
| Figura 4.12. Imagen de una secuencia dinámica de mama. (a) Imagen de secuencia T1 sin contraste de la mama y (b) imagen de secuencia dinámica de la mama a los 1,2 s de inyectado el contraste..... | 55 |
| Figura 4.13. Curvas cinéticas de realce de contraste..... | 55 |
| Figura 4.14. Principio de la tomosíntesis digital de mama. El tubo gira en un arco alrededor de la mama comprimida desde la posición A a C; las estructuras superpuestas se separan en las imágenes de proyección..... | 58 |
| Figura 4.15. Magnificación retroareolar cráneo-caudal izquierda. (a) Imagen 2-D de un seno denso y (b) imagen 3-D | 59 |
| Figura 4.16. Magnificación oblicuo-media-lateral izquierda. (a) Imagen 2-D y (b) imagen 3-D | 59 |
| Figura 4.17. Proyección oblicuo-media-lateral izquierda. (a) Imagen 2-D, (b) imagen 3-D e (c) imagen 3-D subsecuente a la anterior | 60 |
| Figura 4.18. Mamografía de tamizaje con magnificación media-oblicua-lateral izquierda. (a) Imagen 2-D y (b) imagen 3-D..... | 60 |
| Figura 4.19. Vista comparativa de imagen 3-D tomosíntesis, imagen C-View 2-D e imagen 2-D de una proyección oblicua-media-lateral | 61 |

| | |
|---|----|
| Figura 4.20. Mamografía digital con software de detección. (a) Se resaltan diferentes regiones de interés y (b) marcadores que se amplían según la importancia de las características | 62 |
| Figura 4.21. Doppler color de lesión benigna compatible con fibroadenoma, con características normales en la distribución de la vascularización | 63 |
| Figura 4.22. Equipo ecográfico ABUS automatizado ACUSON S2000 (Siemens Healthineers). (a) Escáner y dispositivo estacionario especial con transductor, (b) imágenes obtenidas de 3 a 5 vistas por mama y (c) vista de reconstrucción tridimensional y modo de visualización..... | 64 |
| Figura 4.23. Esquema del aspecto general de la lesión según el score de elasticidad. (a) 1, (b) 2, (c) 3, (d) 4 y (e) 5 | 66 |
| Figura 4.24. Estudio de mamografía contrastada en proyección cráneo-caudal de mama derecha. (a) imagen baja energía; (b) alta energía y (c) imagen recombinada..... | 69 |
| | |
| Figura 5.1. Representación gráfica del sistema BI-RADS | 71 |
| Figura 5.2. Mamografía bilateral en paciente N°1. (a) Proyección cráneo-caudal y (b) oblicua-media-lateral, en la cual se observa una lesión nodular de 12 mm..... | 73 |
| Figura 5.3. Ecografía mamaria en paciente N°1. Se evidencia lesión sólida hipocogénica de bordes ligeramente irregulares de 7 mm | 74 |
| Figura 5.4. Mamografía magnificada y focalizada de lesión nodular de bordes irregulares en paciente N°1 | 74 |
| Figura 5.5. Mamografía digital bilateral en paciente N°2. (a) Proyección cráneo-caudal y (b) oblicua-media-lateral, observándose múltiples lesiones nodulares | 75 |
| Figura 5.6. Eco-Doppler realizada en paciente N°2. (a) Mama derecha y (b) mama izquierda. | 76 |
| Figura 5.7. Resonancia magnética de las mamas en paciente N°2. (a) Proceso multifocal y multicéntrico de 65 mm en cuadrante ínfero externo de mama derecha y (b) lesión de 43 mm a nivel en cono central de la mama izquierda | 77 |
| Figura 5.8. Ecografía mamaria en paciente N°3. Se evidencia lesión nodular en mama derecha de $\sim 4 \times 2$ cm | 78 |
| Figura 5.9. Mamografía digital indirecta bilateral en paciente N°3. (a) Proyección cráneo-caudal y (b) oblicua-media-lateral. Se presenta asimetría de tejido glandular en mama derecha con respecto a su contralateral | 78 |

| | |
|--|----|
| Figura 5.10. Resonancia magnética bilateral sin contraste en paciente N°3. Se visualiza una lesión nodular ovalada de 12 × 10 mm..... | 79 |
| Figura 5.11. Mamografía digital bilateral realizada en 2019 en paciente N°4. (a) Proyección cráneo-caudal y (b) oblicua-media-lateral..... | 80 |
| Figura 5.12. Mamografía digital bilateral realizada en 2020 en paciente N°4. (a) Proyección cráneo-caudal y (b) oblicuo-media-lateral..... | 80 |
| Figura 5.13. Mamografía focalizada unilateral realizada en 2020 en paciente N°4. (a) Proyección cráneo-caudal y (b) oblicuo-media-lateral..... | 81 |
| Figura 5.14. Mamografía digital bilateral en paciente N°4. (a) Proyección cráneo-caudal y (b) oblicuo-media-lateral..... | 81 |
| Figura 5.15. Ecografía bilateral realizada en paciente N°4. (a) Hora 10 en mama derecha y en mama izquierda (b) hora 1, (c) hora 5 y (d) horas 11 y 12..... | 82 |
| Figura 5.16. Resonancia magnética con contraste. Se observa una lesión nodular oval de 13 mm..... | 83 |
| Figura 5.17. Estudio mamográfico bilateral previo al control actual en la paciente N°5. (a) Proyección cráneo-caudal y (b) oblicuo-media-lateral..... | 84 |
| Figura 5.18. Mamografía ampliada y focalizada de lesión nodular de la mama derecha en la paciente N°5..... | 84 |
| Figura 5.19. Técnica de tomosíntesis 3-D bilateral en paciente N°5 | 85 |
| Figura 5.20. Técnica de tomosíntesis 3-D de perfil focalizada a 90° unilateral en paciente N°5..... | 85 |

Resumen

El cáncer de mama es un problema de alta relevancia en la salud de las mujeres argentinas dado que representa la primera causa de muerte por tumores. El diagnóstico temprano de la patología empleando métodos complementarios (MC) a la mamografía, resulta de vital importancia y altamente benéfico para las pacientes. En base a esto, se abordó el estudio mamográfico como método estándar en el screening mamario. Para la identificación de los MC más usuales se realizaron entrevistas no-estructuradas a profesionales del área de diagnóstico por imágenes; se analizaron distintos MC de diagnóstico y se estudiaron una serie de casos clínicos para evaluar los beneficios de la aplicación de MC. Se estableció que el principal motivo de consulta es la realización de controles, con un alto acatamiento en la ejecución de otros estudios; con una alta diversidad de MC, relacionándose directamente con el hallazgo detectado, y se determinó que, en su mayoría, es necesario incluir uno o más MC a los hallazgos detectados en la mamografía convencional. Como conclusión de este trabajo de Tesina, el empleo de MC disponibles en la actualidad y zona de influencia, permitieron la determinación del diagnóstico temprano del cáncer de mama.

Palabras claves: cáncer de mama; métodos complementarios; entrevista no-estructurada; mamografía; ecografía; tomosíntesis; resonancia magnética; eco-doppler; elastografía; mamografía por contraste; casos clínicos.

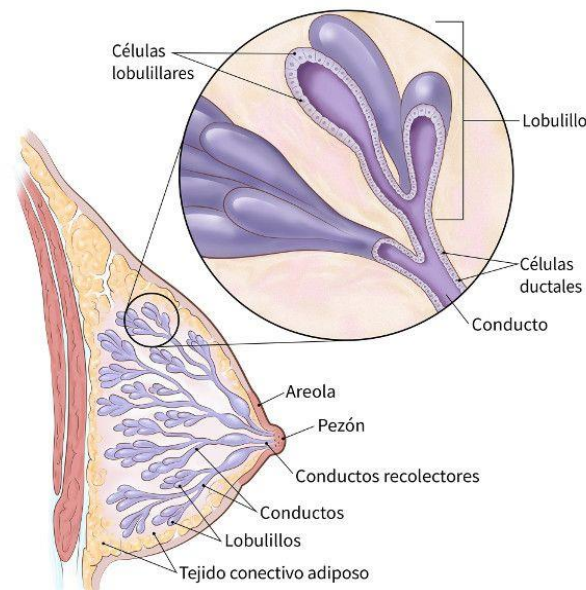
INTRODUCCIÓN



1.1 Definición de cáncer de mama

Los órganos que forman nuestro cuerpo están constituidos por células, que normalmente se dividen en forma ordenada, con el fin de reemplazar las ya envejecidas o muertas. Cada célula posee una serie de mecanismos de control que regulan este proceso; cuando se alteran estos mecanismos, se inicia una división incontrolada, produciendo un tumor o nódulo. En la mama pueden aparecer tumores benignos, constituidos por células que se dividen en exceso, pero no dañan o invaden otras partes del organismo; y tumores malignos que están compuestos por células que se dividen sin control y, además, son capaces de destruir tejidos y órganos cercanos, y de trasladarse, proliferando en otras partes del organismo (AECC, 2014).

A nivel mundial, según las estimaciones de incidencia del Observatorio Global de Cáncer (GCO) de la Organización Mundial de la Salud (OMS), el cáncer de mama es el de mayor magnitud en cuanto a ocurrencia para el año 2020 (último dato disponible), con un volumen de más de 2,26 millones de casos (OMS, 2021). Según el Instituto Nacional de Cáncer INC, el cáncer de mama es el de mayor tasa de incidencia y mortalidad entre las mujeres de Argentina (INC, 2020). Este puede comenzar en distintas áreas de la mama. En la Figura 1.1 se muestra esquemáticamente que cada mama tiene entre 15 y 20 secciones denominadas lóbulos distribuidos. Cada lóbulo tiene muchos lobulillos más pequeños que terminan en bulbos diminutos que producen leche (si el cáncer comienza acá se denomina cáncer lobulillar). Los lóbulos, lobulillos y bulbos se unen mediante conductos finos denominados ductos. Estos ductos conducen la leche al pezón (si el cáncer se inicia en esta zona, se denomina cáncer ductal) al centro de un área oscura de la piel denominada areola. En algunos casos suele originarse en tejido intermedio. La grasa rellena los espacios entre los lóbulos y los ductos (Moriyón, 2021). Las mamas no poseen músculos. Sin embargo, los músculos se encuentran debajo de cada mama y cubren las costillas. Cada mama también contiene vasos sanguíneos y vasos que transportan linfa. Los vasos linfáticos conducen a órganos pequeños, denominados nodos linfáticos, que son racimos que se encuentran debajo del brazo, en la clavícula, en el pecho y muchas otras partes del cuerpo (Moriyón, 2021).

Figura 1.1*Anatomía de la glándula mamaria*

Nota. Recuperada del sitio web de la American Cancer Society (cancer.org).

1.2. Tipos de cáncer de mama

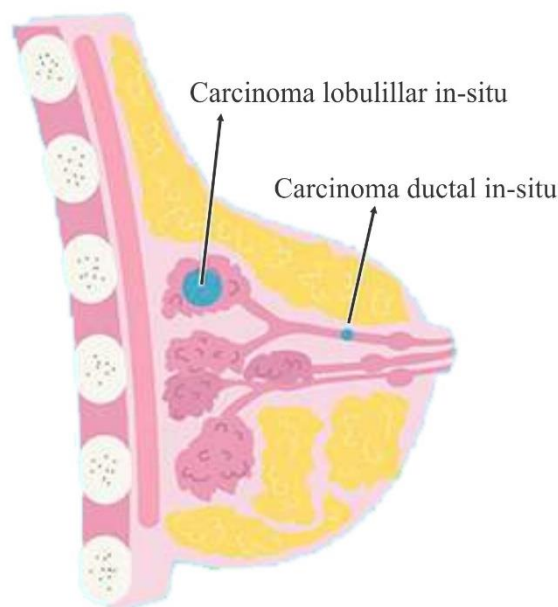
El cáncer de mama puede iniciarse y desarrollarse en distintas áreas de la mama: los conductos, los lobulillos o el tejido intermedio (en algunos casos). Es decir, que el tipo específico de células que han sido afectadas determinan el tipo de cáncer, los cuales pueden denominarse carcinomas o adenocarcinomas. El cáncer de mama puede dividirse en dos tipos fundamentales: El *carcinoma in-situ*, contenido en los conductos o en los lobulillos, y el *carcinoma invasivo*, que se extiende fuera de dichas estructuras al tejido mamario circundante y que, además, puede diseminarse a otras regiones del cuerpo por vía hematológica o linfática.

El *carcinoma ductal in-situ* (CDIS) es fundamentalmente, una anomalía detectada en screening, representan entre el 15–20% de todos los cánceres hallados en mamografía. Se describe como una afección mamaria no-invasiva o pre-invasiva en la que se encuentran células anormales en el revestimiento de los conductos de la leche materna. Es muy raro que produzca síntomas clínicos, ya que su manifestación mamográfica más importante son las microcalcificaciones, fácil de detectar en un estadio preclínico. Las microcalcificaciones típicas del CDIS de alto riesgo se observan en moldes, ramificadas y granulares, con distribución ductal, se deben a la calcificación del tejido necrótico del centro de los conductos afectados. Las microcalcificaciones del CDIS de bajo riesgo, suelen ser mejor definidas, tienen forma de perlas laminadas y están contenidas en los espacios rellenos de mucina. Las

microcalcificaciones malignas suelen disponerse en grupos lineales, irregulares o en forma de “V”, a diferencia de las benignas, que lo hacen en grupos redondeados (Digilio, 2014). En la Figura 1.2 se presenta un esquema donde se indica la ubicación de cánceres in-situ.

Figura 1.2

Esquema de la ubicación del cáncer lobulillar y ductal in-situ



Nota. Adaptada de (Saez, 2018).

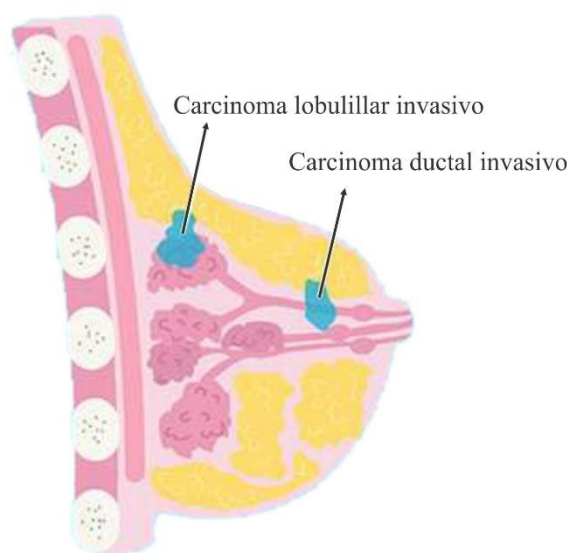
Otro tipo de carcinoma in situ, es el *carcinoma lobulillar in-situ* (LCIS) que resulta ser una condición precancerosa no-invasiva que se limita a las glándulas productoras de leche (lóbulos) de la mama. Los tumores clasificados como LCIS están formados por células pequeñas que son todas iguales y no salen de los lóbulos. Dado que el LCIS no abandona los lóbulos mamarios, éste aumenta el riesgo de desarrollar cáncer invasivo. Puede encontrarse en mujeres pre-menopáusicas con edades entre 40 y 50 años. No tiene características mamográficas específicas, y generalmente es un hallazgo casual en un espécimen de biopsia (Digilio, 2014).

El tipo más común de cáncer de mama invasivo, es el *carcinoma ductal invasivo* (IDC), responsable de casi el 70% de los casos (del Cura y col., 2010). El IDC comienza en los conductos lácteos e invade el tejido circundante. Tiene un amplio espectro de imágenes mamográficas, que varía desde una masa bien definida hasta una masa de bordes mal definidos y con distorsión del parénquima (masa espiculada). La distorsión del parénquima se debe a la reacción fibrosa que retrae las estructuras adyacentes (Digilio, 2014). Otro tipo de cáncer invasivo, es el *lobulillar invasivo* (ILC), se desarrolla en las glándulas productoras de leche (lóbulos) de la mama. El ILC tiene la capacidad de diseminarse a otras partes del cuerpo,

generalmente se presenta como una sensación anormal del seno (con mayor frecuencia un engrosamiento). Monográficamente no puede distinguirse entre un carcinoma lobulillar invasivo y ductal, porque ambos muestran características muy similares, siendo la más frecuente la de masa espiculada. Las mujeres mayores de 40 años tienen un mayor riesgo de desarrollar carcinoma lobulillar invasivo (Digilio, 2014). La Figura 1.3. presenta un esquema de la ubicación de cánceres invasivos.

Figura 1.3

Esquema de la ubicación del cáncer lobulillar y ductal invasivo



Nota. Adaptada de (Saez, 2018).

Otros cánceres menos frecuentes son el carcinoma medular, tubular, mucinoso, papilar, cribiforme, inflamatorio, enfermedad de Paget, cáncer de mama en hombre y tumor phylloides. El *carcinoma medular*, es un tipo raro, generalmente aparece como una masa densa y bien definida, sin distorsión del parénquima. Se caracteriza porque puede crecer bastante antes de ser detectado. Suele ser redondo o lobulado, bastante diferenciable del tejido adyacente y relativamente blando a la palpación. Por imagen, se observa como una masa redondeada u ovoidea, lisa y bien delimitada. Puede confundirse con un fibroadenoma (Kopans, 2017). Por otro lado, el *carcinoma tubular*, representa el 2% de todos los carcinomas de mama. Suelen detectarse como zonas de densidad mamográfica irregulares. Resulta fácil de detectar en mamografía, siendo en su mayoría, al ser diagnosticado, con un tamaño pequeño (menor de un centímetro) y presentando una masa central con márgenes espiculados mal definidos.

El *carcinoma mucinoso* se observa como una masa bien definida en la mamografía, su contenido mucinoso (líquido) puede producir refuerzo acústico posterior en la ecografía, hallazgo normalmente asociado a lesiones benignas. Tiende a producirse en mujeres mayores

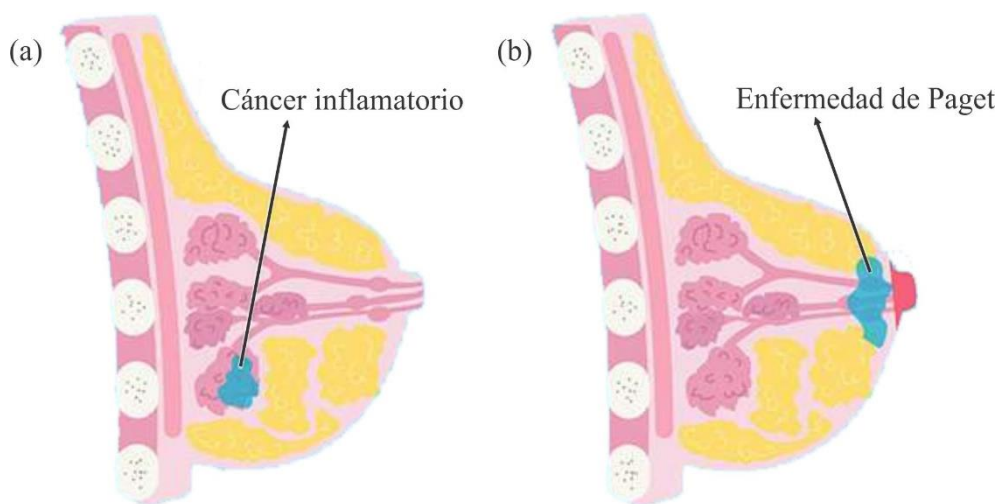
y puede crecer durante varios años lentamente (Digilio, 2014). Mientras que, el *carcinoma papilar* de la mama, es una forma relativamente rara de lesión ductal maligna en la que el epitelio prolifera en forma de proyecciones villosas que eventualmente pueden ocupar la luz. Permanece íntegro dentro del conducto y no se necrosa tan rápidamente. Es de crecimiento lento, no es agresivamente infiltrativo y no tiende a producir la intensa reacción fibrosa asociada a otros tumores ductales. Debido a la estructura quística que a menudo lo rodea, generalmente está bien circunscrito, es móvil y no especialmente duro a la palpación. Como cualquier cáncer intraductal, el carcinoma papilar puede hacerse invasivo (Kopans, 2017).

En el *carcinoma cribiforme invasivo*, las células cancerosas invaden el estroma (tejidos conjuntivos de la mama) en formaciones que se parecen a un nido entre los conductos y los lobulillos. Dentro del tumor hay orificios distintivos entre las células cancerosas, lo que dan al tumor la apariencia de un queso suizo. Por lo general, el carcinoma cribiforme invasivo es de bajo grado, lo que significa que las células se ven y se comportan de forma similar a las células de la mama sanas y normales. Aproximadamente en el 5–6% de los casos de cáncer de mama invasivo, una parte del tumor puede considerarse cribiforme. Con frecuencia, también hay presencia de carcinoma ductal in-situ de tipo cribiforme (Breastcancer, 2022).

En el *cáncer de mama inflamatorio*, muchos creen que el diagnóstico debe basarse en las manifestaciones clínicas de calor, eritema y la imagen clásica en piel de naranja (piel engrosada), llamada así por el aumento de las depresiones que rodean a los folículos pilosos. Este tipo de cáncer se presenta esquemáticamente en la Figura 1.4(a).

Figura 1.4

Esquema de la ubicación del (a) *cáncer inflamatorio* y (b) *de la enfermedad de Paget*



Nota. Adaptada de (Saez, 2018).

Esta imagen puede ser imitada por procesos inflamatorios benignos. Para hacer un diagnóstico preciso, es necesario realizar una biopsia. Histológicamente, representa una precoz invasión difusa de los linfáticos de la dermis por una forma agresiva de carcinoma infiltrante (Kopans, 2017).

La *enfermedad de Paget* en el pezón, la cual se presenta esquemáticamente en la Figura 1.4(b), es una forma de cáncer ductal que afecta a los conductos grandes y a las capas epidérmicas del pezón. Aunque no existe un acuerdo en cuanto a la progresión exacta de la enfermedad, parecen ser carcinomas ductales que se diseminan hacia atrás a lo largo de los conductos y hacia adelante hasta el pezón. En esta zona, pueden encontrarse en la dermis las características de las células de Paget, que están asociadas a una reacción ecematososa con formación de costras, que puede causar dolor y picazón. Ocasionalmente, se ve una masa profunda en la mama, con las típicas características de malignidad. Pueden existir microcalcificaciones dentro de los conductos, en la región sub-areolar, dirigida hacia el pezón (Kopans, 2017).

En el cáncer *de mama en hombres*, el tipo histopatológico más frecuente es el carcinoma ductal invasivo (93%), seguido por el ductal in-situ (3%) y el carcinoma papilar (2,5%). La presentación clínica más frecuente es como nódulo sub-areolar no doloroso, excéntrico respecto al pezón o en cuadrante superoexterno. En imagen se presenta como nódulo sub-areolar sólido, hipocogénico en ecografía y de márgenes circunscriptos, mal definido o espiculados. Las microcalcificaciones aparecen con menos frecuencia que en el cáncer de mama en la mujer, pero de aspecto más grosero y con mayor valor predictivo para malignidad. Estos hallazgos también pueden encontrarse en patologías benignas, por lo que, cuando la sospecha es alta es necesario confirmar el diagnóstico por punción percutánea (del Cura y col., 2011).

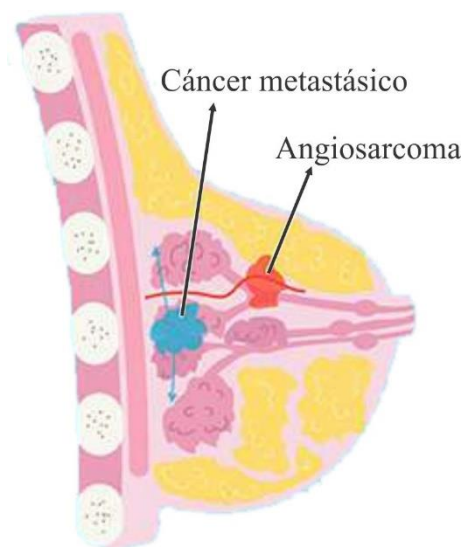
El *tumor Phylloides* de la mama, se relaciona frecuentemente con el fibroadenoma y en ocasiones se confunde con este. Son también lesiones del tejido conjuntivo especializado del lobulillo. Habitualmente crecen con rapidez. Casi el 25% recidivan localmente si no escinden por completo pueden metastizar hasta un 10%. Son indistinguibles con mamografía de otras lesiones mamarias bien delimitadas, generalmente tiene márgenes bien definidos, no tiene espiculaciones y las microcalcificaciones no son característica de esta lesión (Kopans, 2017).

Por último, el *cáncer de mama recurrente y metastásico*, cuyo esquema se muestra en la Figura 1.5, es aquel que surge después del tratamiento, ya sea meses o años después, pudiendo aparecer en la misma mama el cual recibe el nombre de recurrencia local o regional, dependiendo de la zona de la mama que afecta. Si afecta a la mama y/o a la pared torácica o a la piel, se lo define como recurrente local, mientras que, si afecta a la región de los ganglios

linfático cercanos, recurrente regional. O bien, puede que se disemine a otra región del cuerpo como puede ser los huesos, pulmones, hígado, cerebro dentro de los más frecuente y se lo llama con el nombre de cáncer de mama metastásico (Scott & Litin, 2018).

Figura 1.5

Esquema del cáncer metastásico en mama



Nota. Adaptada de (Saez, 2018).

La mamografía permite la detección temprana de una recurrencia asintomática. Muchos estudios han demostrado que la detección temprana de una recurrencia, en pacientes asintomáticas, mejora la supervivencia. La ecografía de mama es de gran utilidad en este grupo de pacientes, ya que permite realizar cortes en todos los planos. Es un excelente método para evaluar la pared torácica y las regiones axilares, las cuales no pueden ser fácilmente evaluadas con la mamografía, ya que uno de los sitios más comunes del cáncer de mama recurrente postratamiento es la pared torácica. La ecografía también se encuentra dentro de los métodos elegidos, junto con la mamografía, en la vigilancia de pacientes que han sido tratadas por cáncer de mama. La resonancia magnética es la exploración más sensible para la detección del carcinoma infiltrante de mama, ya sea primario o debido a recidiva. Está indicada para diferenciar cicatriz versus recidiva luego de padecer cáncer y ser operada; y además, es la práctica que se recomienda en la evaluación del cáncer de mama recurrente, así como en la detección de un nuevo cáncer en la mama contralateral. En ella, la recurrencia tumoral se caracteriza por la presencia de una masa con baja intensidad de señal en secuencias T1, intensidad de señal de baja a intermedia en secuencias T2 y captación rápida después de la administración de material de contraste (gadolinio). Otras características, como la morfología espiculada, aumentan la probabilidad de malignidad (Gallo, 2018).

1.3. Factores de riesgo

El riesgo promedio de desarrollar cáncer de mama en una mujer a lo largo de su vida es de 1 por cada 8 mujeres, o sea, 12% (considerando una expectativa de vida de 90 años). Los factores de riesgo que más influyen son: El *sexo*, ya que es más frecuente en el sexo femenino (99%). La *edad*, debido a que a mayor edad mayor riesgo (mayor de 50 años). Por su parte los *Factores genéticos*, aumentan el riesgo de padecer cáncer de mama, los genes de predisposición al cáncer de mama más frecuentes son BRCA1, BRCA2, PTEN (síndrome de Cowden) y TP53 (síndrome de Li-Fraumeni). Las mujeres portadoras de mutaciones en estos genes, tienen mayor riesgo. Éste, a su vez, aumenta con el número de familiares en primer grado afectado por la enfermedad. También existen *factores hormonales*, donde las hormonas endógenas (producidas por las células del organismo), en particular la exposición a estrógenos, desempeñan una función en el crecimiento y la proliferación de las células mamarias. Los niveles elevados o prolongados de estrógenos endógenos están relacionados con un riesgo mayor de padecer cáncer de mama en las mujeres posmenopáusicas (Kopans, 2017). El uso prolongado del tratamiento hormonal sustitutivo después de la menopausia se ha asociado a un mayor riesgo de padecer cáncer de mama. Las mujeres que tomaron una combinación de estrógenos y progesterona por más de 5 años después de la menopausia presentaron un mayor riesgo de diagnóstico de cáncer de mama. Actualmente se recomienda recurrir al tratamiento hormonal sustitutivo solo para indicaciones específicas (por ejemplo, síntomas menopáusicos importantes) y la duración del tratamiento debe ser limitada (Majlis, 2008).

Otros factores de riesgo están asociados a *factores reproductivos* que prolongan la exposición natural a las hormonas producidas por los ovarios, como una menarca precoz (antes de los 12 años), el comienzo tardío de la menopausia (después de los 55 años), edad tardía del primer embarazo (más de 30 años de edad) y nunca haber dado a luz (Pérez Zumano y col., 2009).

Existen *factores dietarios y estilo de vida*, como la falta de ejercicio, el sobre peso, obesidad, consumo de alcohol y tabaquismo, etc. (Pérez Zumano y col., 2009). Por otro lado, hay *factores relacionados con procedimientos médicos*, la historia de cáncer de mama de la paciente, es muy importante, ya que una mujer que ha tenido un cáncer de mama tiene un mayor riesgo de desarrollar un segundo cáncer. Por otro lado, la radiación influye, dado que toda mujer expuesta a la radiación ionizante en el tórax a una edad temprana (el riesgo más elevado se presenta cuando la exposición ocurre entre los 10 y 14 años de edad) aumenta el riesgo, pero este disminuye de forma extraordinaria si la radiación se administra después de los 40 años (Kopans, 2017). Aumenta el riesgo si a la paciente se le ha realizado biopsias previas de mama,

con diagnóstico de lesiones benignas, y aún más con hiperplasia atípica y carcinoma lobulillar *in situ*.

Como una forma de prevención del cáncer de mama, existen los denominados *factores protectores*, entre los cuales podemos mencionar a la lactancia materna. Muchos estudios epidemiológicos han analizado la relación entre la lactancia materna y el riesgo de padecer cáncer de mama y en términos generales, amamantar parece reducirlo. Un examen de expertos reveló que por cada 12 meses que una mujer amamanta a su bebé, el riesgo relativo de cáncer de mama disminuye 4,3%, y otro 7% por cada bebé amamantado. Los expertos indican que la lactancia materna puede reducir la incidencia del cáncer de mama hasta en un 11%. Otro factor protector es el ejercicio regular, parece tener un efecto protector contra el cáncer de mama (Aguilar Cordero y col., 2010). Por otro lado, la actividad física a lo largo de la vida disminuye el riesgo de cáncer de mama, en un estudio caso control, los autores sugieren que la actividad física recreativa, a la edad de 14-20 años, es la más beneficiosa. Esos hallazgos confirman los reportados por otros investigadores, sobre cómo la inactividad física es un importante factor de riesgo en cáncer de mama (Moreau, 2012).

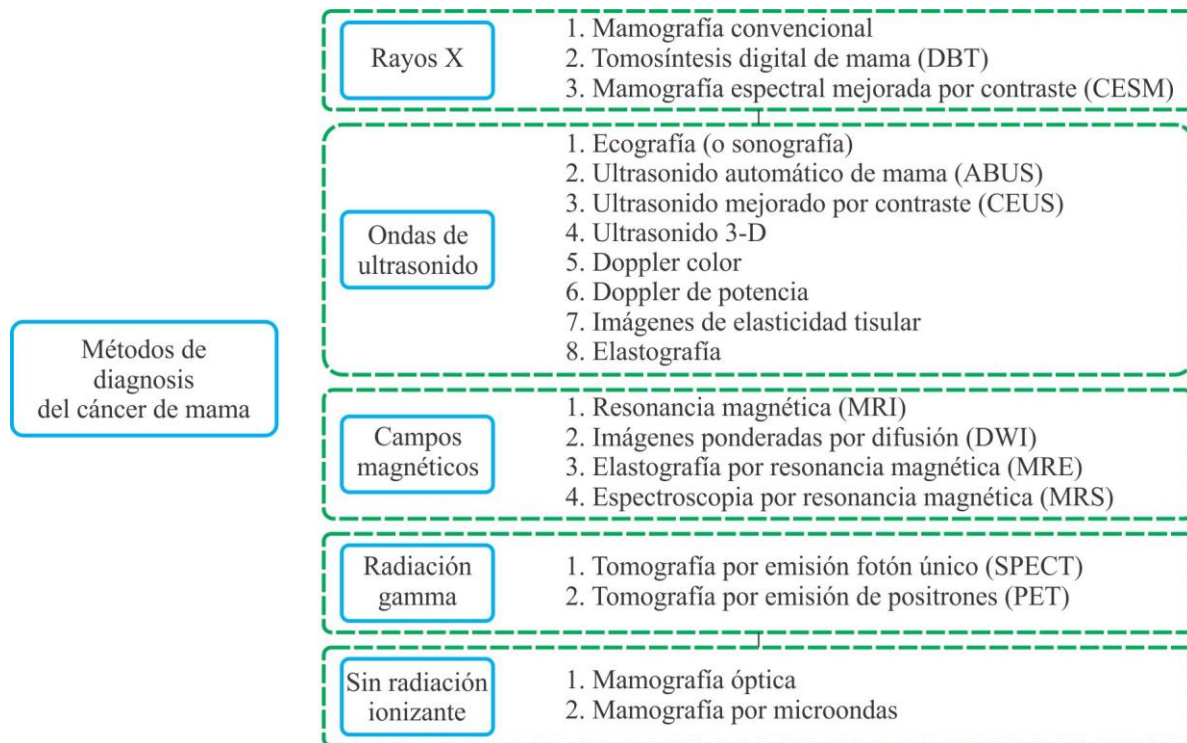
1.4. Métodos de detección del cáncer de mama

Desde que el cáncer de mama inicia su desarrollo hasta su detección pasan varios años. A medida que el tumor crece, las células adquieren un potencial cada vez más agresivo, con mayor capacidad de producir metástasis y de hacerse resistentes a los tratamientos. Es por ello que la detección temprana del cáncer de mama juega un papel importante en el tratamiento y control de la enfermedad. Si este se diagnostica a tiempo, la tasa de supervivencia es muy alta. Con este fin, los países han desarrollado algunos programas de prevención, existiendo en general, tres modalidades clínicas de imagen mamaria de uso habitual (mamografía, resonancia magnética y ultrasonido), aunque el examen manual se utiliza como herramienta de diagnóstico principal (Bayo y col., 2007; Iranmakani y col., 2020). Sin embargo, existen alrededor de 19 métodos de diagnóstico por imágenes diferentes que podrían ayudar a mejorar el diagnóstico (Iranmakani y col., 2020). La técnica que se utiliza como screening estándar para la detección del cáncer de mama es la mamografía. Esta ofrece la oportunidad de detectar un cáncer mamario hasta dos o tres años antes de que sea clínicamente evidente. El fundamento está en que el pronóstico del cáncer mamario está directamente relacionado a la etapa evolutiva en la cual se detecta la enfermedad. Por este motivo para disminuir la tasa de mortalidad es necesario detectarlo y tratarlo lo antes posible, lo cual puede lograrse con la mamografía. Es lo que se

denomina detección precoz o detección oportuna del cáncer (Febles, 2015). La Figura 1.6 presenta diferentes métodos y fuentes de generación de la imagen mamográfica.

Figura 1.6

Diferentes métodos de obtención de la imagen mamográfica en el diagnóstico del cáncer



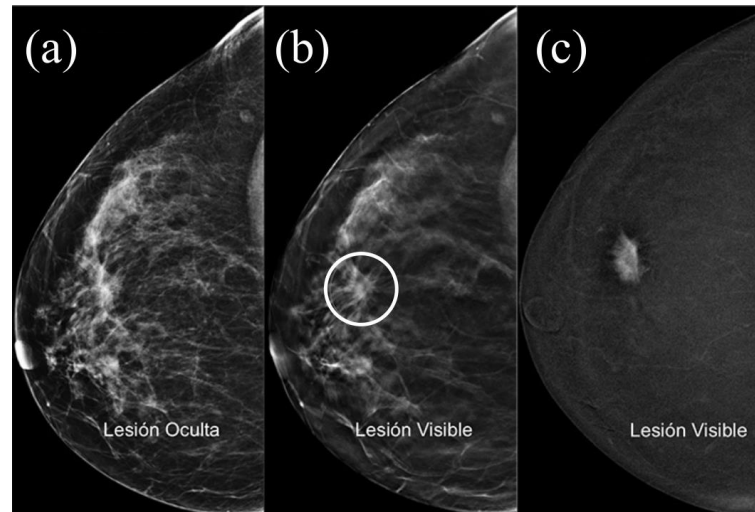
Nota. Adaptada de Fig. 1 en (Iranmakani y col., 2020).

La mamografía (Figura 1.7(a)) constituye una ayuda de alto valor en el diagnóstico de diversas enfermedades, entre ellas el cáncer de mama, o en la realización de cribados a pacientes asintomáticas; siendo el método global más fiable para el diagnóstico de la patología maligna. Gracias a ella se consiguen diagnósticos con muy alta definición y seguridad, superiores al 80%, dependiendo de múltiples factores, como pueden ser: el tipo de estructura mamaria, el tipo de lesión, su morfología, ubicación, así como el propio volumen mamario y la propia calidad radiológica de la imagen obtenida. El estudio convencional de la mamografía consta de las proyecciones cráneo-caudal (CC) y oblicua-medio-lateral (OML) de ambas glándulas, aunque la naturaleza bidimensional de la mamografía tiene como consecuencia la superposición de imágenes, lo cual es un desafío para los radiólogos y es la principal causa de solicitud de métodos diagnósticos complementarios (compresión focal, magnificación, ultrasonido, resonancia magnética, tomosíntesis o mamografía espectral contrastada) para establecer el diagnóstico definitivo (Palazuelos, 2014; Benito & García, 2015). Las campañas de detección precoz del cáncer de mama y la mejoría en los métodos de diagnóstico han conseguido en estos últimos años un aumento significativo de la aparición de lesiones mamarias no palpables y con

ello se plantea la necesidad de métodos diagnósticos, de marcado y control cada vez más precisos y sofisticados (Díaz-Faes y col., 2012).

Figura 1.7

Imágenes mamográficas capturadas con distintos métodos. (a) Mamografía, (b) tomosíntesis y (c) mamografía con contraste.



Nota. Adaptada de la página web del Dr. Serban, Servicios Médicos.

Diversos estudios han demostrado la utilidad de la mamografía en la reducción de la mortalidad por cáncer de mama. Sin embargo, entre el 10 al 30% de los casos el cáncer no es visualizado en la mamografía, siendo útil pero insuficiente. Por ejemplo, el ultrasonido, en conjunto con la mamografía, puede aumentar la detección de cáncer, en especial en mujeres con alto riesgo y con senos densos (Palazuelos y col., 2014).

El ultrasonido (US) de mama es un examen complementario en aquellas anomalías detectadas en la mamografía y es muy confiable en pacientes con mamas densas. De hecho, es el método más efectivo para el diagnóstico de tumores en mujeres con mamas densas. Además, es la modalidad primaria para la evaluación de masas palpables en mujeres menores de 30 años. La ecografía mamaria mejora la especificidad de la mamografía en la caracterización de las masas y sirve de guía en los procedimientos percutáneos biópsicos. En los últimos años la ecografía de mama, gracias al avance tecnológico de transductores de alta resolución lateral, imágenes armónicas, doppler color, vistas panorámicas, uso de ecorrealzadores tridimensionales, ha llegado a ser el examen de imagen más importante en la evaluación complementaria a la mamografía de las lesiones mamarias y en muchos casos (mujeres con mamas densas, en menores de 35 años y en gestantes) es el examen de primera línea, con mayor sensibilidad y especificidad (Díaz Lazo & Huerto Muñoz, 2007).

En comparación con la mamografía y la ecografía mamaria, la resonancia magnética (RM) con contraste es una técnica de imagen que ofrece no solo información sobre la morfología de la sección transversal de la lesión, sino también sobre las características funcionales, como la perfusión tisular y la cinética de realce (Camps Herrero, 2010). Es útil para el diagnóstico de los tumores pequeños en mama densa, proporciona información estructural y de parámetros cinéticos que mejoraran la especificidad en el diagnóstico de lesiones benignas y malignas, para la estadificación preoperatoria, seguimiento de la respuesta a la quimioterapia, detectar recidivas y el cribado de mujeres de alto riesgo (Pérez-Zúñiga y col., 2012).

Uno de los avances tecnológicos más importantes de este último tiempo en la detección precoz de las lesiones de mama es la tomosíntesis (Figura 1.7(b)), planteándose como complemento a la mamografía. Este aporte mejora la visualización de lesiones, permitiendo una reconstrucción tridimensional de la mama, eliminando el solapamiento de estructuras. Presenta ventajas con respecto a la mamografía, en especial en mamas densas. Esta permite la visualización de nódulos no visibles en la mamografía digital convencional, mejora la visualización de márgenes, tamaño y forma de una lesión de tipo masa, permite categorizar áreas distorsivas, y una mejor estimación de estructuras vasculares, ductos ectásicos y calcificaciones (Toledo y col., 2013).

La mamografía espectral mejorada por contraste (CESM) es un nuevo método que, con la utilización de medio de contraste, facilita la detección de lesiones sospechosas (Figura 1.7(c)). Es alterno a la RM, cuyos objetivos son evaluar la formación de nuevos vasos sanguíneos (angiogénesis), así como el aumento de la permeabilidad de los tejidos tumorales que son metabólicamente activos y demandan gran cantidad de nutrientes. Si bien la resonancia de mama es el método estándar, la mamografía espectral, en un contexto diagnóstico, tiene una sensibilidad similar a la resonancia y una especificidad mayor. En cambio, la CESM posee buena concordancia en el tamaño tumoral al compararla con la resonancia (García y col., 2019).

La práctica de la imagenología mamaria ha experimentado gran variedad de avances tecnológicos desde los primeros tiempos hasta nuestros días. Junto con estos progresos tecnológicos, se han propuesto regulaciones basadas en la calidad de los estudios mamográficos y el desarrollo unificado de informes con la intención de estandarizar el lenguaje y el informe mamográfico, para facilitar el entendimiento entre los diferentes especialistas implicados en el manejo de la patología mamaria y como herramienta de mejora continua en la calidad. En la actualidad, se están introduciendo otros métodos de imágenes para el diagnóstico y control de la patología mamaria, con diferentes grados de desarrollo y con estudios multicéntricos en

curso, métodos que brindan la posibilidad de aportar mejoras en ciertos aspectos (Aspron, 2020; Iranmakani y col., 2020).

1.5. Incidencia y mortalidad del cáncer de mama en Argentina

Según la Agencia de Investigación sobre Cáncer (IARC) por medio de la estimación de datos a nivel mundial para el año 2020, la Argentina presentaba una tasa de incidencia de 290 casos por cada 100.000 habitantes teniendo en cuenta ambos sexo y todos los tumores, exceptuando el cáncer de piel no melanoma, con una tasa de mortalidad de 155 casos cada 100000 habitantes, lo que hace que sea uno de los países del mundo con incidencia de cáncer media-alta, ubicándola así dentro del cuarto lugar en Latinoamérica (GLOBOCAN, 2020). Teniendo en cuenta los datos provenientes del Registro Institucional de Tumores de Argentina (RITA) para el período 2012 – 2018, los tipos más frecuentes de cáncer de mujeres son el cáncer de mama (30% de los casos con una incidencia de 95/100000 hab.), el cáncer de cuello uterino (21%) y el cáncer de colon-recto-ano (7%). Respecto del primero, la forma de presentación más frecuente al momento del diagnóstico es el estadio II (tanto clínico como quirúrgico) (RITA, 2021; GLOBOCAN, 2020).

En Argentina, la tasa de mortalidad por cáncer ha descendido desde el año 2004, tanto en hombres como en mujeres. Mientras que la tasa de mortalidad para el año 2019 por tumores malignos representó cerca 132 defunciones cada 100000 mujeres, encontrándose la provincia de Santa Fe (85/100000 mujeres) levemente por encima de la media (82/100000 mujeres) nacional. Mientras que el cáncer de mama representó el 19,5% del total de defunciones por cáncer. Por otro lado, este tipo de cáncer registra un descenso (1% anual) sostenido en la mortalidad para el período 2002-2019. Respecto de la distribución geográfica, los índices más elevados de mortalidad se encuentran en La Pampa y La Rioja (24,23 y 21,38 cada 100.000 mujeres, respectivamente; expresados en valores de la tasa estandarizada por edad según población mundial), siendo Jujuy la provincia con menor mortalidad (9,8 cada 100.000 mujeres). Sin embargo, la provincia de Santa Fe (16,5 cada 100.000 mujeres), para este caso, se encuentra levemente por debajo de la media nacional (17 cada 100.000 mujeres) (INC, 2020).

1.6 Objetivos y motivación de la Tesina

1.6.1. Motivación de la Tesina

El cáncer de mama es el tipo de cáncer más frecuente y la causa más común de muerte entre las mujeres a nivel mundial. La mortalidad es mayor en países menos desarrollados debido a una falta de detección temprana y el acceso a un tratamiento adecuado. La mamografía es el único método efectivo, sin embargo, existen muchísimas posibilidades de análisis que actúan

de soporte. Estos son importantes para la detección de la enfermedad en estadios tempranos, brindando una mayor perspectiva al tratamiento y/o calidad de vida. Se consideró estudiar los diferentes métodos complementarios debido a que en varias situaciones pueden mejorar la tasa de detección precoz del cáncer y la especificidad de la evaluación mamográfica, en especial en mujeres con alto riesgo y con senos densos.

1.6.2. Objetivo general

El objetivo general de este trabajo de Tesina es establecer la importancia y beneficios de los métodos complementarios más usuales en la detección precoz del cáncer de mama.

1.6.3. Objetivos específicos

Los objetivos específicos de este trabajo de Tesina se definieron de la siguiente manera:

- *Enunciar y explicar los estudios complementarios a la mamografía que existen para la detección precoz del cáncer de mama.* Se describirán distintos métodos complementarios, el equipamiento específico de cada uno, la metodología de trabajo, la importancia en la detección precoz del cáncer de mama en conjunto con la mamografía bilateral digital directa, y los avances tecnológicos que se están desarrollando en los últimos tiempos.
- *Evaluar la sensibilidad y especificidad de cada método.* Para ello debe considerarse que la sensibilidad se define como la probabilidad de que el resultado de la prueba sea positivo en una persona afectada por la enfermedad (fracción de verdaderos positivos) y la especificidad como la probabilidad de que el resultado de la prueba sea negativo en una persona sana, que no padece la enfermedad (fracción de verdaderos negativos).
- *Analizar los beneficios existentes en la estadificación del cáncer de mama.* El acelerado avance en la tecnología para la detección por imágenes de la patología mamaria, nos ayuda en mejorar la precisión diagnóstica. Se determinará el valor diagnóstico que aportan los métodos complementarios.
- *Comparar los diferentes métodos complementarios.* Según lo hallado en la mamografía digital directa, el médico tratante sugiere la realización de algún método complementario. Se analizará en qué caso, estos ayudan de soporte en el diagnóstico definitivo, se realizará una comparación entre los métodos, evaluando las ventajas y desventajas de los mismos.

1.7. Metodología de la Tesina

El presente trabajo de Tesina será elaborado bajo el planteamiento metodológico del enfoque cualitativo con un alcance explicativo y descriptivo, no experimental. Los datos, en este sentido, se obtienen a partir de la observación directa, por medio de entrevistas y observación no-estructuradas, un análisis bibliográfico relacionado con el tema que aporte información para el desarrollo del mismo, investigación y análisis de casos clínicos. De allí que la metodología cualitativa aplique procedimientos interpretativos y analíticos para el abordaje de su objeto de estudio. Se realizarán entrevistas abiertas a profesionales médicos, licenciados/técnicos especialistas que trabajan en el servicio de diagnóstico por imágenes e instituciones de salud y se analizaran diversos casos clínicos.

1.8. Cuestiones éticas relacionadas con la Tesina

Se mantendrán en absoluta reserva y confidencialidad los estudios otorgados por los profesionales, resguardando los datos e información del paciente y sus análisis. Para el desarrollo de esta investigación se tomó como referencia, pautas éticas internacionales para la investigación biomédicas en seres humanos (“OPS”, 2016), guías operativas para comités de ética que evalúan investigación biomédica (“OMS”, 2000) y la ley 25326 de protección de los datos personales, entre otros. Donde se consideran los principios éticos, resguardando los datos de los entrevistados, previa autorización a través de un consentimiento informado, asegurando el anonimato como parte de la protección de sus derechos. Los sujetos participantes de dicho estudio de investigación, tienen la libertad de elegir participar o no, pudiendo rechazar la entrevista, tanto al comienzo como en el transcurso, sin dar motivo alguno.

1.9. Ordenamiento de la Tesina

Este trabajo de Tesina ha sido ordenado en 6 capítulos. En el Capítulo 2, “La mamografía como método de screening”, se presenta una revisión sobre las proyecciones y tecnologías de la técnica mamográfica. En el Capítulo 3, “Entrevistas a profesionales en diagnóstico del cáncer de mama”, se presentan un conjunto de entrevistas realizadas a diversos profesionales vinculados con el diagnóstico del cáncer de mama. El Capítulo 4, “Métodos de diagnóstico complementario en mamografía”, presenta una revisión de diversas técnicas empleadas como métodos de diagnóstico complementario a la mamografía en la detección del cáncer de mama. En el Capítulo 5, “Métodos complementarios aplicados en casos clínicos”, se presentan una serie de casos clínicos en los cuales se aplicaron diversos métodos complementarios de diagnóstico. Por último, en el Capítulo 6, “Conclusiones” se resumen las conclusiones obtenidas en el marco de esta Tesina y se proponen líneas de trabajo futuras.

LA MAMOGRAFÍA COMO MÉTODO DE SCREENING

2

Se describe la mamografía como método de diagnóstico y sus proyecciones convencionales: cráneo-caudal y oblicua-medio-lateral. Se abordan los métodos de obtención de la imagen mamográfica (analógico y digital) y se mencionan los fundamentos principales del empleo de métodos complementarios en mamografía.

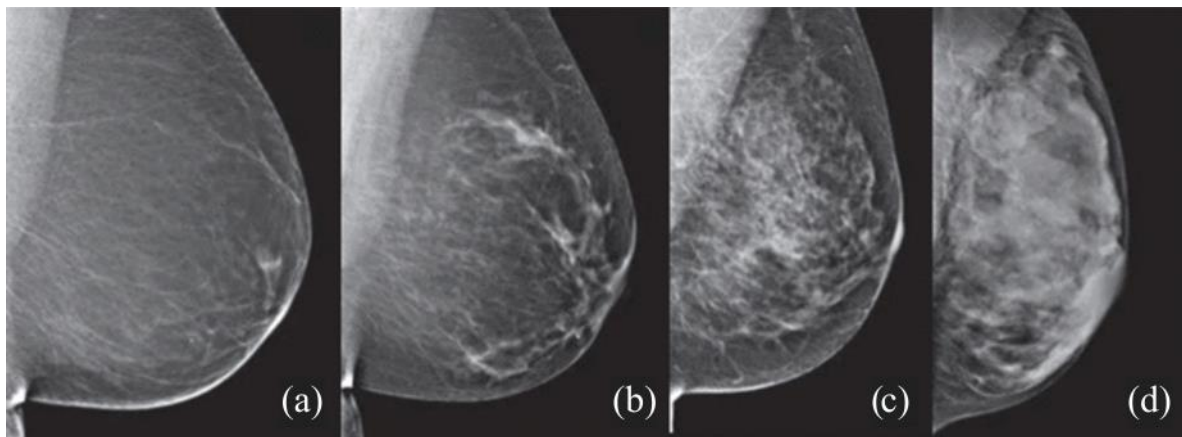
2.1. Mamografía

La exploración diagnóstica de la mama a partir del uso de radiaciones ionizantes de baja energía y escaso poder de penetración se denomina comúnmente como mamografía. En esta técnica se obtienen imágenes radiográficas de toda la mama, comprendiendo no sólo la glándula mamaria, sino también su extensión yuxta-axilar, axilar y planos profundos pre-torácico. Debido a la arquitectura de la mama, es una técnica compleja que requiere la posibilidad de distinguir entre tejidos normales y áreas patológicas, las cuales poseen coeficientes de absorción (de rayos X) muy similares. A su vez, las áreas patológicas pueden ser sumamente pequeñas, como en el caso de las microcalcificaciones, por lo que se requiere una excelente definición de contraste y alta resolución. Por otro lado, la correcta compresión y posicionamiento del seno, muchas veces no es suficiente para definir ciertas lesiones, por lo que sería necesario realizar proyecciones complementarias (Soteras, 2018). Debido a esto, es indispensable que cada servicio cumpla con estándares de calidad, tanto en la realización radiológica como en el diagnóstico.

La mama se compone de tres tipos de tejidos: adiposo (llena el espacio entre el tejido fibroso, los lóbulos y los conductos, dando lugar al tamaño y forma de la mama), fibro-conectivo (sostiene el tejido de las mamas en su lugar) y glandular (parte de las mamas que produce la leche); distribuidos dentro de la misma sin seguir un patrón fijo, variando de mujer a mujer, así como con la edad (“CDC”, 2021), y en función de la grasa y el tejido fibroglandular, pueden ser clasificadas en 4 categorías: mama grasa, mama densa con tejido fibroglandular disperso, mama heterogéneamente densa y mama extremadamente densa (“SAC”, 2019). Esta clasificación puede observarse claramente en la Figura 2.1.

Figura 2.1

Clasificación del tejido glandular en función de la grasa y tejido fibroglandular. (a) Mama grasa, (b) mama densa con tejido fibroglandular disperso, (c) mama heterogéneamente densa y (d) mama extremadamente densa



Nota. Recuperado de (Torres Tabanera, 2016).

Resulta importante mencionar que en los casos de mama densa –Figura 2.1(c)– y extremadamente densa –Figura 2.1(d)– el estudio mamográfico deberá complementarse con una ecografía, además de poseer cinco veces más probabilidades de un diagnóstico positivo de cáncer de mama. Por otro lado, una lesión resulta más difícil de detectar en una mama densa compacta que en una mama grasa. Asimismo, el tejido mamario denso dificulta que los médicos radiólogos puedan detectar signos de cáncer (Soteras, 2018). Como se observa, el tejido mamario denso se ve hiperdenso (blanco), y si se considera que las masas o tumores de los senos también se observan de color blanco, la propia densidad del tejido puede ocultar los tumores (sobre un fondo negro es más fácil identificar un tumor que se ve blanco). Por otro lado, el tejido graso tiende a verse más claro. Por esta razón, las mamografías pueden ser menos precisas en mujeres con senos densos (“SAC”, 2019).

La mamografía cumple un papel fundamental en la detección temprana del cáncer de mama en pacientes asintomáticas, como así también, forma parte en el diagnóstico de cáncer de mama en pacientes sintomáticos y en el seguimiento de la enfermedad y de la paciente. Es por ello que según su propósito podemos llamarla de tres maneras diferentes: mamografía de tamizaje o screening, diagnóstica y de seguimiento. La *mamografía de tamizaje o screening*, tiene como finalidad detectar el cáncer en una etapa inicial. Ésta es recomendable a partir de los 40 años en paciente asintomáticas, debiéndose realizar controles anuales y en el caso de pacientes con antecedentes familiares de cáncer de mama, el estudio mamográfico recomienda a partir de los 35 años (Abugattas Saba y col., 2015). Por otro lado, la

mamografía diagnóstica se realiza en pacientes que tengan un estudio de screening anormal y que presenten síntomas, como son la palpación de algún nódulo o cambios en la mama (Aspron, 2020). Por último, la *mamografía de seguimiento* está destinada a realizarse a pacientes con un diagnóstico confirmado, en pacientes que estén con tratamiento neoadyuvante, en postratamiento o que fueron sometidas a una cirugía. La finalidad de la mamografía de seguimiento es aumentar la supervivencia y favorecer la calidad de vida de las pacientes mediante la detección, diagnóstico y tratamiento temprano de las recidivas locales, regionales, sistemáticas metástasis o de un nuevo tumor primario. El seguimiento mamográfico dependerá en función del riesgo de recaída local o sistémica y de posibles complicaciones tardías de los tratamientos realizados (Martinez & Alvarez, 2008; "AMA", 2007).

2.2 Proyecciones estándar en el estudio mamográfico

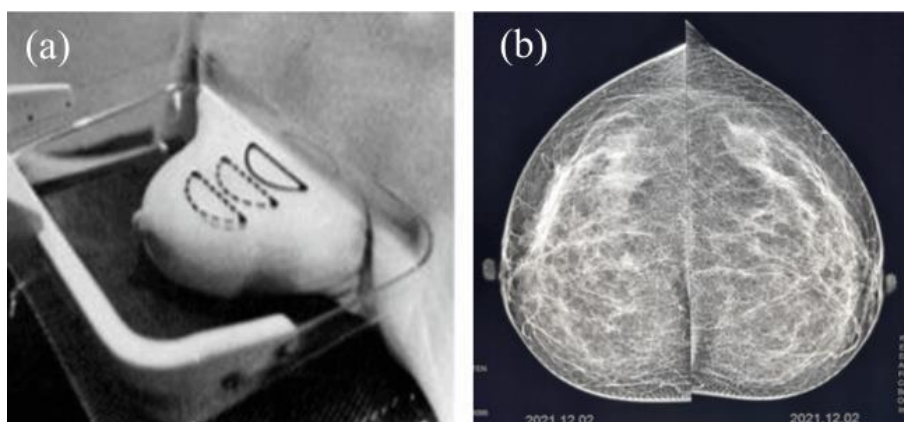
El estudio mamográfico convencional consta de dos proyecciones de cada mama: proyección cráneo-caudal (CC) y proyección oblicua-medio-lateral (OML); denominadas así por la orientación y el punto de entrada de los rayos X en la mama. A partir de tales proyecciones se obtienen un par de imágenes bidimensionales de una estructura tridimensional, por lo que resulta lógica la superposición de tejidos normales y patológicos (Benito y Garcia, 2015). Por otro lado, la sensibilidad y la especificidad de la mamografía está condicionada por la densidad del tejido mamario. La sensibilidad promedio para el diagnóstico del cáncer de mama es del 74–95% y la especificidad del 80–90%, lo que demuestra que existe un 25% de probabilidad de que el cáncer de mama no sea detectado por esta metodología, siendo una de las causas los falsos negativos que corresponde a pacientes con mamas extremadamente densas. La sensibilidad como la especificidad aumenta en mamas adiposas y mixtas (denominadas tipo A y B) y disminuye en las mamas heterogéneamente densas y extremadamente densas (denominadas tipo C y D) (Frutos Arena y col., 2012). En general no existen diferencias entre la mamografía analógica y digital, sin embargo, en mujeres menores de 50 años, premenopáusicas y con densidad de tejido mamario alto, la sensibilidad de la mamografía digital fue mayor (78%) con respecto a la analógica (51%) (Palazuelos y col., 2014).

En la proyección cráneo-caudal (CC), la dirección en la que incide el haz de rayos X sobre la mama resulta de forma perpendicular, de arriba hacia abajo (López Ruiz & Pina Insaust, 2016). Esta proyección permite visualizar la mayor parte del tejido mamario, excepto la prolongación axilar de la mama. Además, en caso de existir una lesión, otorgará referencia de su localización, tanto si se encuentra en el cuadrante interno (representado en la parte

inferior de la imagen) o externo (representado en la parte superior de la imagen) de la mama (Buffa y col., 2012). En la Figura 2.2(a) se representa el posicionamiento para llevar a cabo la proyección y obtener una imagen óptima para el diagnóstico. El gantry es colocado en posición vertical con respecto al suelo, elevando la mama y posicionándose sobre la bandeja de soporte con determinado nivel de tracción, tomando de esta forma la mayor cantidad posible de tejido mamario. Debe procurarse que el pezón quede en el centro de la bandeja de soporte y el haz de rayos incida perpendicular al mismo para evitar inconvenientes en la interpretación de la imagen (Pérez Barrionuevo y col., 2008). La correcta posición de la proyección se representa en la Figura 2.2(b). Para ello debe visualizarse el tejido medial, subareola, central y una porción del tejido lateral externo, el espacio retro mamario, el músculo pectoral en el borde posterior (no siempre se visualiza) y el pezón de perfil. Ambas incidencias (para una misma proyección) deben ser totalmente simétricas a ambos lados, permitiendo su representación especular y su comparación (González y col., 2004). La correcta tracción y compresión de la mama son parámetros fundamentales para la obtención de imágenes satisfactorias en ambas mamas. La tracción permite incluir la mayor cantidad de tejido mamario en la imagen y la compresión ayudará a disminuir el grosor de la mama (utilizando menos dosis de radiación), extenderá el tejido mamario, mantendrá la mama firme y evitará que la imagen salga borrosa por el movimiento de la paciente (Pérez Barrionuevo y col., 2008).

Figura 2.2

Proyección cráneo-caudal. (a) Posicionamiento y (b) visualización de la proyección.



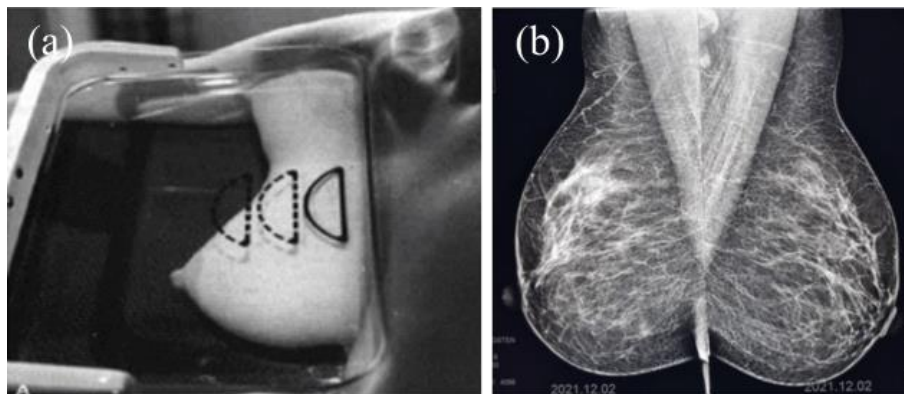
Nota. (a) Recuperada de Fig. 10-20 en (Kopans, 2017) y (b) imágenes cedidas por las autoridades del Hospital Regional de Venado Tuerto “Alejandro Gutiérrez”.

La proyección oblicua-medio-lateral se obtiene mediante la angulación de la torre, es decir, del tubo de rayos X y el portachasis o los detectores (en equipos digitales directos),

ambos quedarán con una angulación entre los 45° y 60°, dependiendo de la paciente (López Ruiz & Pina Insaust, 2016). Se considera una proyección fundamental, dado que incluye la mayor parte del tejido mamario junto con la pared del tórax y la región axilar, teniendo en cuenta que un 50% de las patologías mamarias se alojan en el cuadrante superoexterno y más del 40% de ellas, en la prolongación axilar de la glándula mamaria o también conocida como cola de Spence. En esta proyección podrá darse referencia a la localización de la lesión, tanto si se encuentra en los hemisferios (o cuadrantes) superiores o inferiores de la mama (Buffa y col., 2012). El posicionamiento de la mama para esta proyección se muestra en la Figura 2.3(a).

Figura 2.3

Proyección oblicua-medio-lateral. (a) Posicionamiento y (b) visualización de la proyección.



Nota. (a) Recuperada de Fig. 10-17(a) en (Kopans, 2017) y (b) imágenes cedidas por las autoridades del Hospital Regional de Venado Tuerto “Alejandro Gutiérrez”.

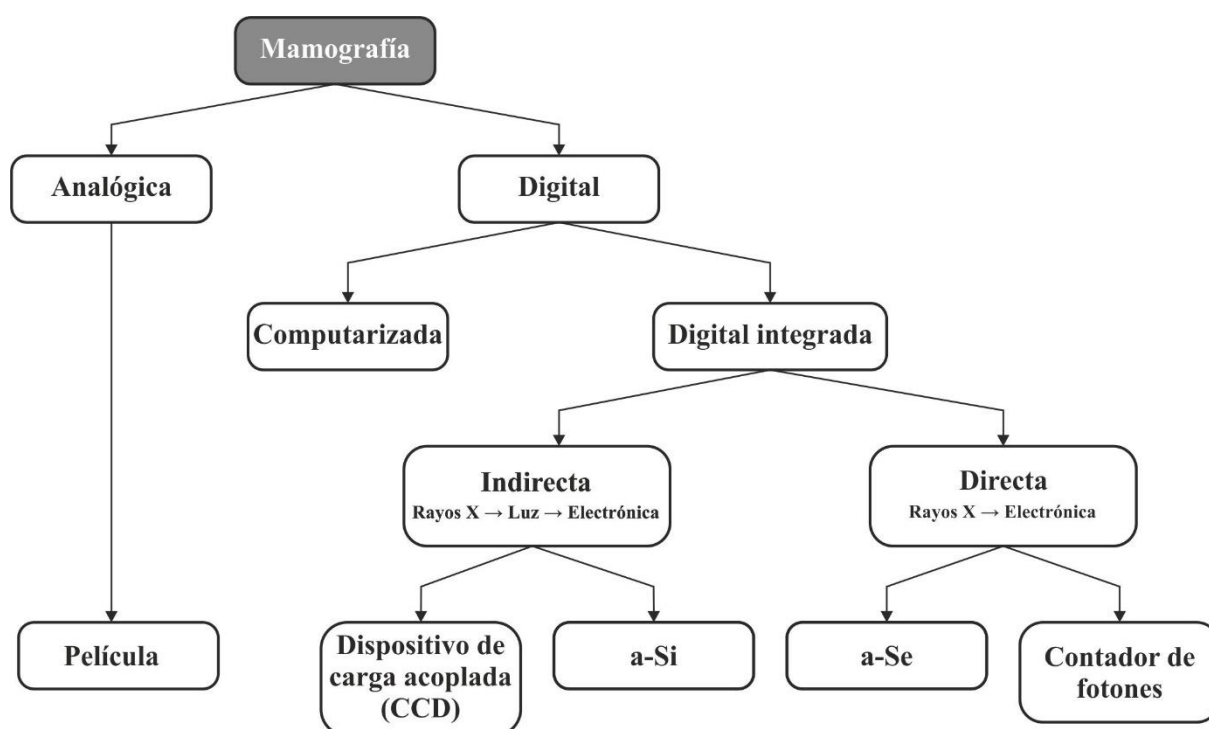
Para lograr una apropiada imagen diagnóstica, una vez rotado el gantry con una cierta angulación, se tracciona la mama separándose de la pared torácica (hacia arriba y adelante), despegando el pliegue infra mamario y comprimiéndola a lo largo de un plano paralelo al ángulo del músculo pectoral, quedando en la esquina superior de la bandeja la axila y, el pezón, tangencial al haz de rayos X (Pérez Barrionuevo y col., 2008). En la Figura 2.3(b) se muestra la mama desde la axila hasta el pliegue infra mamario, donde el músculo pectoral se representa como una imagen triangular de base superior que llega hasta la mitad de la imagen mamográfica; el pezón se observa de perfil y al mismo nivel que el borde inferior del músculo pectoral. Ambas imágenes de la proyección deben ser simétricas para permitir su comparación (González y col., 2004). La cantidad de músculo pectoral visible determina la cantidad de tejido mamario incluido en la imagen, siendo un factor determinante en la calidad, muy importante para limitar el número de falsos negativos y aumentar la sensibilidad de la mamografía.

2.3. Métodos de obtención de la imagen mamográfica

La tecnología en equipos mamográficos, como se muestra esquemáticamente en la Figura 2.4, empleados para la detección y diagnóstico de patologías mamarias, surge con el empleo de la radiografía (o mamografía) analógica, donde la imagen se obtiene usando detectores pantalla-película, de una sola emulsión y revelado manual.

Figura 2.4

Esquema comparativo de las 3 modalidades: analógicos, computarizado y digital integrado, con sus diferencias según el avance de la tecnología.



Nota. Adaptado de Fig.1 en (Diffey, 2015).

Desde 1990 en adelante, surgen los equipos digitales, dando lugar a la mamografía digital computada (CR) y digital integrada (DR), conocidas coloquialmente como mamografía indirecta y directa, respectivamente. Si bien estos equipos operan de manera similar a los analógicos, en vez de la utilización de una película, se utiliza una placa de material fotoestimulable que se coloca dentro del chasis. Por otro lado, la introducción de lectoras láser produce un cambio en el posprocesado de la imagen, convirtiendo la imagen digital para ser luego transmitida a los monitores de lectura de informes e impresa en placas especiales para imágenes digitales. Con posterioridad surgen nuevos equipos digitales, que poseen detectores de radiación, eliminando la utilización del chasis y logrando mayor rapidez en los estudios mamográficos, menores niveles de radiación y sobre todo una mejor resolución espacial y de contraste (Aspron, 2020).

2.3.1. Mamografía analógica

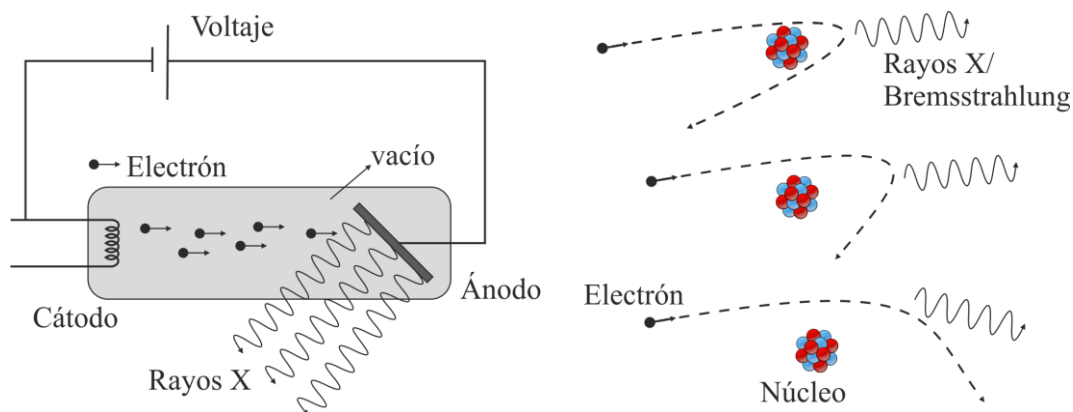
En la adquisición del mamograma, la mama debe ser comprimida para lograr que esta sea uniforme a lo largo del espesor, minimizando la superposición de tejido fibroglandular, que podría simular lesiones mamarias. Este equipo de rayos X presenta una forma de arco en “C”, donde consta en su parte superior con su correspondiente tubo de rayos con filtros apropiados para direccionar la radiación de acuerdo a las necesidades del tejido a penetrar y en su parte inferior un bucky, que, además de ser el soporte donde se apoya la mama, es el portachasis, el cual está compuesto por una rejilla antidispersora. El chasis o cassette es de material sólido de escasa absorción, con una sola pantalla reforzadora (a diferencia del tradicional de radiología convencional). Se emplea una película de alta calidad (alto contraste y resolución), mono emulsionada, es decir, que solo una de sus caras posee emulsión de cristales de plata (Aspron, 2020). La película mamográfica es revelada en una procesadora automática específica con líquido revelador y fijador específico para mamografía. Estos mamógrafos están equipados con un control automático de exposición, que es un dispositivo constituido por una cámara de ionización calibrada, mediante el cual se controla y anula automáticamente la generación de rayos X al alcanzarse el valor de exposición prefijado. De este modo se controla la radiación incidente sobre la paciente y se cuida el tubo (“INCA”, 2018).

Los rayos X dirigidos hacia la mama son generados en el tubo de rayos X, por medio de la emisión térmica de electrones desde el cátodo, los cuales son acelerados por el campo eléctrico (producido por la diferencia de voltaje entre el cátodo y el ánodo) impactando posteriormente en el ánodo (tanto el ánodo como el cátodo son fabricado generalmente de molibdeno). Aquí, los electrones interactúan con los núcleos del material del ánodo, produciéndose la emisión de radiación electromagnética (fotón) por frenado o Bremsstrahlung (Jeukens, 2019). Un esquema de la generación de rayos X y de la emisión de radiación se muestra en la Figura 2.5. La energía de los fotones depende de la fuerza de interacción electrón-núcleo: cuanto más se acerca el electrón al núcleo, más fuerte se vuelve la interacción. La fuerza de interacción varía con la energía de los electrones que impactan el ánodo y, en consecuencia, los fotones de rayos X presentaran diferentes energías, dando como resultado un espectro de rayos X. La energía máxima está determinada por la aceleración máxima de los electrones dictada por el voltaje del tubo. Al agregar un filtro en el haz de rayos X, se absorben los fotones de baja energía. Esto es beneficioso para la dosis que recibe la mama, ya que los fotones de baja energía (que no contribuyen a la formación de la imagen)

son atenuados por completo en la mama antes de llegar al detector, contribuyendo a la dosis de radiación que recibe la mama (Jeukens, 2019).

Figura 2.5

Esquema de la generación de los rayos X y de la emisión de radiación

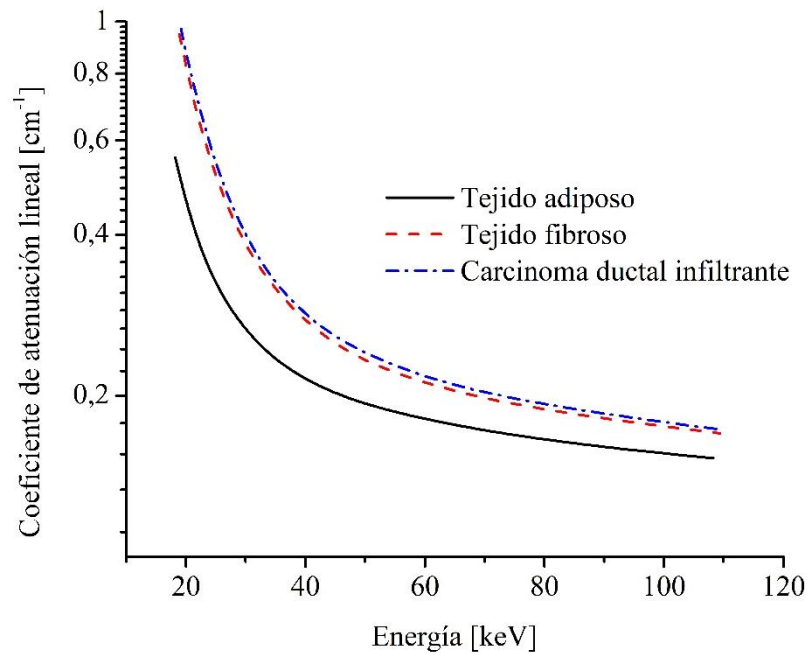


Nota. Adaptada de Fig. 2.2 en (Jeukens, 2019).

En la mama, los rayos X son parcialmente absorbidos y transmitidos, siendo importante la visualización de estructuras malignas y benignas en la mama. Las diferencias en las propiedades de atenuación y particularmente del coeficiente de atenuación lineal (que depende de la energía de los fotones de rayos X y del espesor de los tejidos) del tejido glandular, adiposo y canceroso, conducirán a un cambio en el contraste de la imagen obtenida. En la Figura 2.6 se presentan los coeficientes de atenuación para diferentes tejidos. Para bajas energías de los fotones, las diferencias entre los coeficientes de atenuación de los diferentes tejidos aumentan, lo que conduce a un mejor contraste entre estos. Esta es la razón por la que se utilizan en mamografía bajos voltajes ($\sim 25\text{--}34\text{ kV}$) en comparación con otras aplicaciones radiológicas ($\sim 50\text{--}140\text{ kV}$). Sin embargo, para bajas energías, el aumento de la atenuación da como resultado una mayor absorción de fotones en la mama, disminuyendo la cantidad de fotones que llegan al detector, obteniéndose imágenes más ruidosas mientras aumenta la dosis a la mama. Por lo tanto, la elección del espectro ideal de rayos X surge de realizar una compensación (Jeukens, 2019). Este sistema tiene la ventaja de ser una tecnología de bajo costo con alta resolución espacial. Sin embargo, presenta múltiples desventajas en comparación con los sistemas digitales, dado que presenta un rango dinámico limitado; requiere mayor espacio de almacenamiento para las películas mamográficas sumado al riesgo de pérdida o deterioro de las mismas; alto compromiso entre resolución espacial y eficiencia, y entre rango dinámico y resolución de contraste e incapacidad de realizar mejoras de posprocesamiento y optimización, entre otros (Zubor y col., 2019).

Figura 2.6

Coefficientes de atenuación lineal para varios tejidos en función de la energía de los fotones de rayos X



Nota. Adaptada de Fig. 7 en (Johns & Yaffe, 1987).

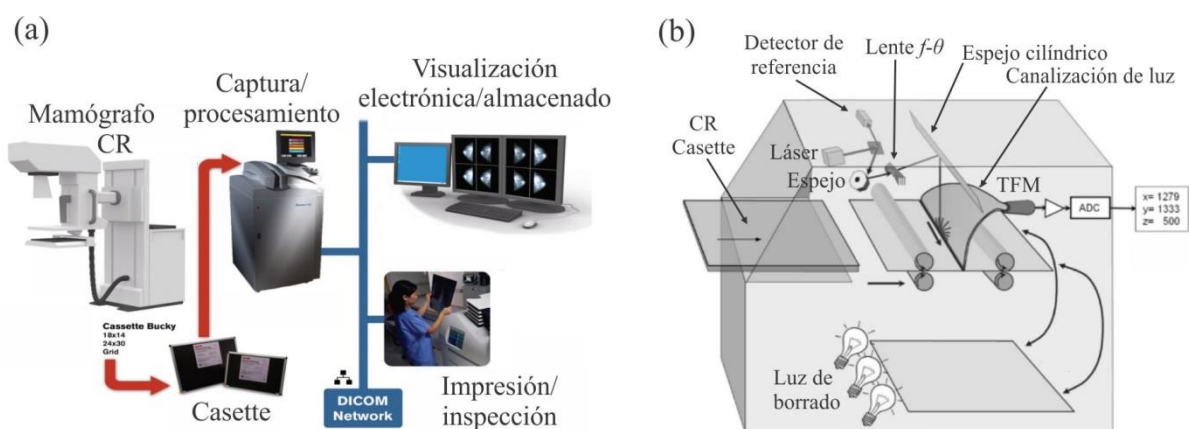
2.3.2. Mamografía digital

La mamografía computarizada se obtiene mediante la utilización de un equipo analógico al cual se le adapta un sistema digitalizador y/o lector de chasis y un sistema computarizado que incluye una estación de trabajo. Se diferencia del equipo analógico por el cambio de cassette o chasis, el cual ya no contiene en su interior una película mamográfica sino una pantalla de fósforo fotoestimulable (Blanco y col., 2017). En este tipo de pantallas, parte de los pares electrón/hueco no se recombinan para transferir su energía a un centro luminiscente. Una fracción considerable queda atrapada en estados metaestables del fósforo. Mientras el fósforo no esté expuesto a la luz o al calor, la recombinación no es posible y los electrones y los huecos permanecen atrapados. La distribución espacial de las cargas atrapadas en una pantalla de almacenamiento que contiene cristales de fósforo constituye la imagen latente en este tipo de mamografía. Los electrones atrapados son sensibles a la luz. En este tipo de pantalla, un fotón rojo o casi infrarrojo proporciona la energía suficiente para el escape de estos. Posteriormente, la recombinación con un agujero atrapado inicia la luminiscencia como en un fósforo convencional. Los fotones emitidos por el fósforo tienen mayor energía que los fotones que estimulan los electrones atrapados, lo que se denomina luminiscencia fotoestimulada (Lebans y col., 2011)

En la ruta de trabajo de la mamografía computada se expone una pantalla de almacenamiento de fósforo en un cassette hermético a la luz como en la radiografía de pantalla–película. Tras la exposición a los rayos X y la identificación del paciente, el cassette se introduce en un escáner para su lectura, como se muestra esquemáticamente en la Figura 2.7.

Figura 2.7

Exposición y lectura de pantallas de fósforo en mamografía computarizada. (a) Ruta de adquisición y evaluación de imágenes, y (b) lector convencional



Nota. b) Adaptada de Fig. 1 en (Seibert y col., 2004).

La pantalla de imagen (compuesto por una capa no estructurada de europio activado con fluorobromuro de bario –BaFBr:Eu– o una mezcla de bromuro/yoduro, BaFBr,I:Eu) se extrae del cassette para su lectura. Un láser He–Ne o diodo laser rojo (longitud de onda de 630–680 nm con energía de $\sim 1.8\text{--}2$ eV) se desplaza sobre la placa en la "dirección de exploración rápida" mediante un galvanómetro de exploración o un espejo giratorio. Al mismo tiempo, la placa se mueve lentamente en la "dirección de exploración lenta". De este modo, los píxeles de la pantalla de almacenamiento de fósforo se estimulan uno por uno. La emisión local del fósforo, debido a la transición de los electrones al estado fundamental produce fotones de alta energía (luz azul de ~ 420 nm, energía de ~ 3 eV), que resulta proporcional a la absorción local de rayos X en la pantalla. Una guía de luz transfiere la luz emitida a un tubo fotomultiplicador (TFM). Un filtro situado delante de este absorbe la luz láser reflejada y transmite la luz de emisión del fósforo (Figura 2.7). En el TFM, la señal luminosa se transforma en una señal eléctrica, la que es amplificada, digitalizada y almacenada en un archivo informático. Tras el borrado, la pantalla se vuelve a introducir en el cassette para su reutilización (Leblans y col., 2011; Seibert y col., 2004). El tamaño efectivo de

los elementos del detector es típicamente de 50 μm , con una resolución espacial teórica de 10 pl/mm (Diffey, 2015).

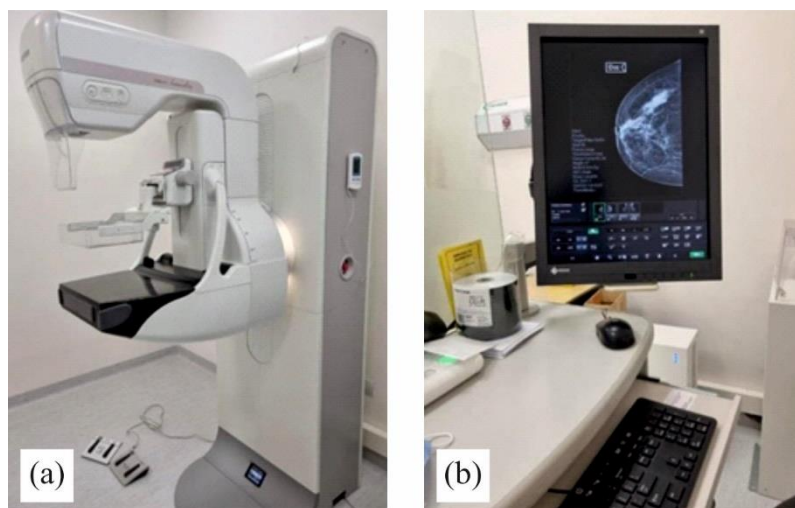
El uso de una consola, lectora láser e impresora, reemplaza el cuarto oscuro por un revelado seco sin usos de químicos (Blanco y col., 2017). En las estaciones de trabajo se cuenta con herramientas para la magnificación digital o efectuar la inversión de la polaridad digital de la imagen. Esta se puede transmitir, ser impresas o almacenadas en sistema tipo PACS (Picture Archiving and Communication System), el cual se trata de un sistema computarizado para el archivo digital de imágenes médicas y para la transmisión de éstas a estaciones de visualización que tiene como ventaja ahorrar espacio físico y el gran beneficio de comparar imágenes de una misma paciente, permitiendo realizar un seguimiento anual (Buffa y col., 2012). En este tipo de equipos la dosis de radiación por estudio es superior a la empleada con la digital y analógica, pero permanece dentro de los márgenes permitidos. Actualmente estos mamógrafos han sido aprobados por la Administración de Drogas y Alimentos (FDA, EUA) y por la Agencia Europea de Medicamentos (EMA) por haber alcanzado los niveles de calidad y sensibilidad diagnóstica requerida para este tipo de estudios (Aspron, 2020).

Los mamógrafos digitales integrados, como se muestra en la Figura 2.8, conocidos como mamógrafos digitales de campo completo, son equipos similares a los anteriores, pero con algunas modificaciones. Ya no posee bucky sino una bandeja con detectores. Esto permite la optimización de las etapas de producción de la imagen (adquisición, pre y posprocesamiento, y visualización). Este tipo de equipos presenta un amplio rango de exposición (o rango dinámico), con una relación lineal entre la escala de grises y la exposición (en comparación con la forma tipo S en equipos de pantalla–película). Por lo tanto, la optimización es esencial dado que la exposición correcta está limitada por contraste y ruido (fenómeno “dose creep”), debiendo realizarse un estricto control de la relación señal–ruido (SDNR, por sus siglas en inglés) para lograr un equilibrio óptimo entre dosis y calidad de imagen, empleándose, incluso, menores dosis de radiación sobre la paciente. Las menores dosis empleadas, se debe en parte al uso de una mejor calidad del haz de rayos X y al empleo de cátodos de tungsteno. Además, presentan mayor resolución de contraste, conduciendo a una mejor precisión diagnóstica, incluso con mayor sensibilidad en mujeres con mamas densas y mujeres más jóvenes. Las ventajas prácticas de la mamografía digital incluyen la facilidad de archivo, recuperación y la transmisión de imágenes electrónicas y un flujo de trabajo potencialmente mayor para la digital en comparación con la computarizada (Diffey,

2015). En cuanto al control automático de exposición, este deja de ser dependiente del operador para ser una parte automática incorporada al equipo. Sin embargo, la principal desventaja de este tipo de equipo es su elevado costo de adquisición y la necesidad de una sala refrigerada las 24hs para la vida útil adecuada del equipo, aún con éste apagado (Aspron, 2020). Respecto de la tasa de hallazgos anormales, resulta mayor en la mamografía digital directa (7,78%) que en la mamografía análoga (6,11%) y computada (5,34%). Mientras que la tasa de detección de cáncer también resulta mayor en la mamografía digital (0,71%), frente a la mamografía análoga y computada (0,66% y 0,55%, respectivamente) (Palazuelos y col., 2014).

Figura 2.8

Mamógrafo digital directo. (a) Equipo de adquisición de imágenes y (b) comando del equipo



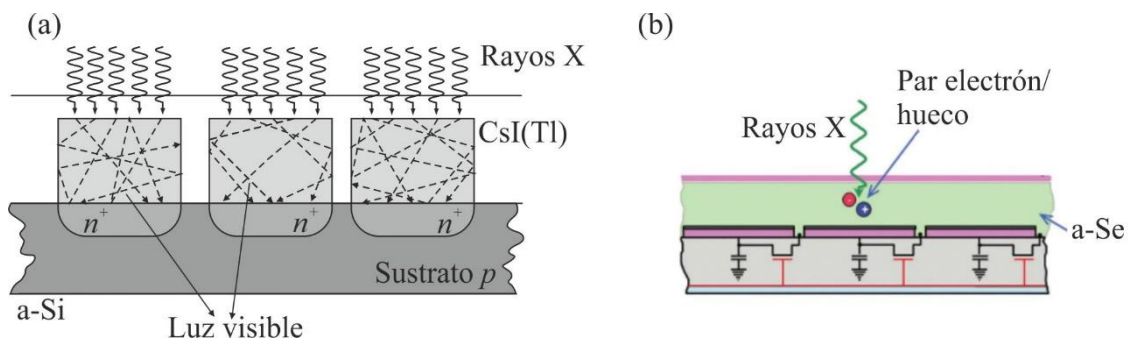
Nota. Imágenes cedidas por las autoridades del Hospital Regional de Venado Tuerto “Alejandro Gutierrez”.

Los equipos integrados digitales pueden dividirse en dos categorías, de acuerdo con el tipo de conversión que se realiza en los detectores: indirectos y directos. Un esquema del principio de funcionamiento de estos detectores se presenta en la Figura 2.9. En detectores de conversión indirecta, los rayos X son convertidos a fotones de luz en una lámina de centelleo (yoduro de cesio dopado con talio, CsI(Tl)). Posteriormente, los fotones luz son convertidos en una señal de carga electrónica mediante el empleo de un panel plano de silicio amorfo (a-Si) que incorpora una matriz de fotodiodos. El tamaño efectivo del panel suele ser de unos 100 μm , lo que corresponde con una resolución espacial máxima de 5 pl/mm. En cambio, los detectores de conversión directa emplean un material semiconductor conocido como selenio amorfo (a-Se) para convertir los rayos X directamente en carga electrónica, producto de la creación de pares de huecos de electrón debido a la ionización directa del selenio. Los

tamaños nominales de estos detectores son de 50–85 μm , lo que equivale a una resolución espacial límite de 6–10 lp/mm. Esta es la tecnología empleada por la mayoría de los equipos de mamografía digital integrada. Un método alternativo emplea el recuento de fotones de rayos X individuales con umbrales de discriminación de energía para rechazar los fotones dispersos y el ruido electrónico. Los fotones de rayos X se convierten directamente en señal electrónica en un detector de cristal de silicio (Diffey, 2015).

Figura 2.9

Funcionamiento de detectores en equipos digitales integrados. (a) indirecto con *a-Si* y (b) directo con *a-Se*



2.4. Estudios complementarios. Fundamentos

La mamografía anual es considerada desde hace mucho tiempo el método más eficiente para detectar el cáncer de mama en forma temprana. Sin embargo, en gran parte de los casos, este estudio por sí solo no es suficiente para descartar la presencia de lesiones. Por tal motivo es necesario, en muchos casos, complementar con otros estudios para una mejor caracterización de los hallazgos. Las exploraciones complementarias son herramientas dentro del historial clínico que comprende los datos de exámenes de laboratorio, diagnóstico por imágenes y técnicas especiales; que ayudan a confirmar o descartar una enfermedad en concreto. Permiten realizar el diagnóstico durante el proceso salud-enfermedad, antes de iniciar un tratamiento. Las pruebas diagnósticas complementarias se solicitan por una indicación clínica específica y deben ser lo bastante exactas como para resultar eficaces, lo menos costosas y peligrosas posibles. Ninguna prueba diagnóstica es totalmente exacta (Antúñez Baró, 2013).

En la actualidad existen varias técnicas clínicas que pueden emplearse complementariamente a la mamografía, siendo habituales el empleo de proyecciones complementarias, técnicas por resonancia y ecografías. La resonancia magnética es un método muy sensible para la detección del cáncer, pero tiene el potencial de detectar falsos positivos. En otras palabras, su especificidad (verdadero negativo) es baja. La resonancia espectral

contrastada, que utiliza gadolinio inyectable, ha sido reconocida como el método más potente para detectar los cánceres de mama. Sin embargo, los métodos por resonancia como método estándar de imagen de la mama, presentan elevado costo y tiempo de exploración. Aunque se recomiendan en casos de alto riesgo. La ecografía, como herramienta diagnóstica, depende en gran medida de la destreza del escáner y de la correcta selección de los parámetros ecográficos. Por otra parte, el ultrasonido convencional es útil para caracterizar la lesión. El Doppler color estima el flujo sanguíneo local utilizando la codificación de desplazamiento medio Doppler en la región de interés, coloreándolo; donde las señales son aumentadas por las lesiones malignas. En cambio, el Doppler de potencia codifica la potencia del pulso en la señal Doppler, mostrándola en un solo color; donde la intensidad de la señal depende de la cantidad de sangre presente en el área objetivo. Las ventajas del Doppler de potencia sobre el Doppler color son su alta sensibilidad al flujo sanguíneo, mejor resolución especialmente en los bordes y delineación de la continuidad del flujo sanguíneo; utilizándose ampliamente en el diagnóstico de lesiones mamarias sólidas (Iranmakani y col., 2020). En la actualidad, la resonancia magnética y la ecografía son sólo auxiliares de la mamografía. Hay otros métodos de diagnóstico mamario que han recibido menos atención debido a algunos desafíos y complejidades como la elastografía, la fotoacústica, la imagen óptica y la tomosíntesis (Iranmakani y col., 2020). Los motivos que llevan a los profesionales a solicitar dichos estudios son variados, para llegar a un diagnóstico, elegir un rumbo dentro de una secuencia de estudio, confirmar o descartar lo sugerido por la mamografía, escoger el tratamiento más adecuado, evaluar la eficacia terapéutica, etc. (Antúnez Baró, 2013).

ENTREVISTAS A PROFESIONALES EN DIAGNÓSTICO DEL CÁNCER DE MAMA

3

Se presentan distintas entrevistas realizadas a profesionales abocados al diagnóstico mamario (especialistas en imágenes, mastólogos y ginecólogos). Se empleó una entrevista de tipo no-estructurada de 17 preguntas relacionadas con su experiencia y experticia laboral, motivo de consulta de las pacientes que concurren al consultorio, punto de vista de los distintos métodos complementarios a la mamografía en la detección del cáncer de mama y su forma de actuar frente a determinadas lesiones. Por último, se analizan las diferentes respuestas obtenidas.

3.1. Cuestionario

Las entrevistas no-estructurada también se conocen como entrevistas de profundidad, en las cuales suelen describirse como conversaciones mantenidas con un determinado propósito: recopilar datos sobre el estudio de investigación. Estas entrevistas poseen un menor número de preguntas ya que se inclinan más hacia una conversación normal, pero con un tema implícito. Este tipo de entrevista es de naturaleza informal y flexible, donde el nexo entre entrevistado y entrevistador es más dinámico y desestructurado (Hernandez Sampieri y col., 2014)

Para llevar a cabo la entrevista no-estructurada se realizó un cuestionario de 17 preguntas (ver cuestionario en el anexo N°1 de esta Tesina), las cuales abordaban diferentes tópicos de interés: motivo de visita de la paciente al consultorio, realización de controles, usos de métodos complementarios, empleo de protocolos específicos, entre otros. Las respuestas fueron registradas en formato tipo audio y transcritas a formato papel. Todos los profesionales han aceptado la reproducción de sus correspondientes entrevistas en esta Tesina.

3.2. Respuestas al cuestionario

3.2.1. Profesional N°1

La profesional considera que para prevenir o detectar precozmente el cáncer de mama deben realizarse controles anuales, haciendo uso de mamografía y ecografía mamaria bilateral. Por otro lado, manifiesta que, en general, la principal causa de visitas al consultorio

se debe a controles ginecológicos preventivos (Papanicolau y mamografía anual) más que por presencia de alguna sintomatología.

Respecto de los métodos complementarios, menciona que el avance (indudable) de la medicina en el diagnóstico por imágenes registra un crecimiento exponencial, y que, al momento de presentarse sospechas o dudas sobre el diagnóstico, pueden emplearse otros recursos como la resonancia magnética, el doppler mamario y la tomosíntesis.

En cuanto al diagnóstico en mujeres con mamas densas, refiere que este grupo representa el 30–40% de las pacientes que concurren y como protocolo sugiere utilizar mamografía bilateral, ecografía mamaria y la tomosíntesis para mejorar el diagnóstico.

En el caso de las pacientes con antecedentes familiares de cáncer de mama, sugiere la realización de una mamografía a partir de los 35 años y menciona que, en el caso de mamas adiposas, hay trabajos científicos que avalaron la realización de mamografías bianuales después de los 60 años. Aunque aclara que dependerá de cada paciente y del patrón mamario que presenten. Respecto de las microcalcificaciones, comenta que se estudian con el método complementario de mamografía magnificada y, que en el caso de sospechar la presencia de microcalcificaciones malignas se requiere la realización de una punción histológica percutánea con mamotome.

La profesional recomienda que, en la evaluación de asimetrías o distorsiones de tejidos, realizar una ecografía con doppler o una senografía focalizada de la zona asimétrica o tomosíntesis, menciona que la mamografía es utilizada como screening mamario y si existe algún nódulo, se complementara con ecografía.

La resonancia magnética, de acuerdo a la profesional, se emplea como diagnóstico inicial de tumores mamaros grandes, con punciones positivas. También, cuando hay nódulos dudosos, esta especificará si es un fibroadenoma o es un cáncer de mama. Finaliza mencionando, que la misma se solicita al inicio del tratamiento con quimioterapia neoadyuvante, antes de la cirugía y cuando finaliza la quimioterapia, para evaluar la respuesta al tratamiento (completa o parcial).

3.2.2. Profesional N°2

La entrevistada refiere que la mayoría de las pacientes que concurren a su consultorio cumplen con lo requerido por su médico para llegar al diagnóstico, y que ha habido un aumento en la cantidad de pacientes que asisten por controles preventivos, empleándose la mamografía y ecografía como métodos fundamentales para la detección del cáncer y recurriéndose a otros métodos si existe alguna lesión o sospecha.

Como especialista en diagnóstico, sugiere evaluar con ecografía a las pacientes con mamas densas, al igual que si surgiera la detección de un nódulo, ya que, tiene gran eficacia en tejido mamario denso y en la caracterización de los nódulos. A su vez, menciona a la ecografía como método de estudio para examinar ganglios axilares y como guía para punciones. En cuanto a pacientes con antecedentes de cáncer de mama, recomienda realizar control mamográfico antes de los 40 años de edad.

Frente a la detección de lesiones, tales como las microcalcificaciones, sugiere complementar con técnica de compresión y magnificación; y en caso de existir asimetría y/o distorsión del parénquima mamario, completar el estudio con rastreo ecográfico.

Con respecto a los distintos métodos de diagnóstico, la profesional menciona que la RMI es de gran utilidad y más si se emplea contraste endovenoso cuando se desea estudiar una lesión nodular, un carcinoma o si se quiere evitar la biopsia. Con respecto a la elastografía, opina que no define conducta como único método de diagnóstico si es que no se complementa con otro método. En cambio, respecto a la tomosíntesis, estima que en el futuro próximo puede reemplazar a la mamografía y sugiere emplearla cuando existe alguna duda en la composición de una lesión y cuando el rastreo ecográfico no es preciso.

.4.2.3. Profesional N°3

El profesional (antes de iniciar el cuestionario) comenta que a su parecer no todas las ciudades, desde las más importantes hasta las más pequeñas, poseen todos los elementos necesarios para realizar controles mamarios por medio de imágenes, mencionando que hay lugares que tienen mayor equipamiento, conjuntamente con mayor número de técnicos y especialistas en imágenes. Por otro lado, así como existen instituciones con alta calidad médica que atienden a una gran cantidad de personas, es cierto que gran número de pacientes poseen bajos recursos y/o que no cuentan con una obra social para acceder a estos servicios de alta calidad, debiendo recurrir a lugares donde la imagenología mamaria, la atención de especialistas en mastología y la asignación de los turnos es limitada, y esto se suma, que en ocasiones la paciente no toma conciencia de la afección, derivando en la presencia de lesiones, como puede ser un nódulo o microcalcificaciones.

Menciona que lo básico y primordial a la hora de un screening es la realización de una mamografía y ecografía, indicando la primera en pacientes de 35–40 años, de acuerdo con la existencia de antecedentes de cáncer de mama. Si la paciente presenta antecedentes, indica que la mamografía debe ser realizada acorde a su edad cronológica. De no visualizarse ninguna patología después de los 60 años, puede realizarse cada 2 años. Sin embargo, sugiere

que es importante seguir realizándola, ya que en muchas ocasiones aparece cáncer en mamas adiposas. Respecto de la ecografía como método de screening, comenta que se emplea en aquellas pacientes menores de 35 años sin antecedentes. Con respecto a su experiencia laboral, indica que la mayoría de los pacientes concluyen con los procesos exigidos por los profesionales, demostrando cierto interés por el cuidado personal, lo que conlleva a un aumento en el porcentaje de pacientes que se realizan controles preventivos.

Define que la ecografía es un complemento de gran ayuda a la mamografía, permitiendo obtener buenos porcentajes de diagnósticos y considera que es recomendable emplearla ante la presencia de un nódulo (que ha sido observado por otra metodología), distinguiendo así entre sólido-líquido. A su vez se emplea para verificar la distorsión de la arquitectura mamaria (asimetría mamaria) y, ante la persistencia de sospechas sobre alguna lesión, recomienda usar otros métodos complementarios como la tomosíntesis, resonancia magnética, punción biopsia estereotáctica con senografía o resonancia magnética con estudio anatomopatológico. En cuanto a la elastografía, refiere no poseer demasiado conocimiento sobre el tema.

En consideración a las distintas lesiones que pueden existir en una paciente que concurre a consulta, ya sea por control o diagnóstico, el profesional manifiesta que los protocolos a llevar adelante estarán determinados de acuerdo a la forma de cada centro asistencial y de acuerdo con la lesión a estudiar. En el caso de las microcalcificaciones, sugiere realizar como complemento a la mamografía, una proyección ampliada y focalizada de la mama y luego de determinado el tipo de macro o microcalcificaciones, como segundo método de estudio, evaluaría el empleo de tomosíntesis. Por otro lado, sugiere completar con una RM con punción (si está dentro de las posibilidades de la paciente). Además, en distorsiones y/o asimetrías del tejido mamario, la metodología de estudio que emplea es la realización de mamografía focalizada con compresión, con angulaciones variables, CC, OML, perfil estricto a 90°, y otras angulaciones de ser necesarias, y posteriormente, ecografía, tomosíntesis o resonancia, en este orden.

A la hora de hablar de los nuevos métodos de diagnóstico el especialista opina que resultan cada vez más adecuados y correctos debido al avance de la tecnología. En cuanto a la RM, refiere que aporta gran información si se emplea un medio de contraste y sugiere utilizarla cuando la visualización de una lesión en mamografía y/o ecografía es dudosa y en pacientes con implantes mamarios.

Refiere a la tomosíntesis como un método de alto costo como para ser empleado como screening. Además, menciona que se utiliza más radiación que en mamografía y que la

compresión es igual que en la mamografía digital directa, ya que, de lo contrario se obtendrían imágenes difusas no compatibles para el diagnóstico. Desde su punto de vista, la mamografía sigue siendo la mejor herramienta para el screening contra el cáncer de mama.

3.2.4. Profesional N°4

Para el profesional, el nivel de pacientes que concurren al consultorio por controles es mayor que las que concurren por algún tipo de diagnóstico, aunque menciona que, en general, las pacientes no se realizan controles rutinarios. Debido a eso, sugiere que debe trabajarse activamente en un cambio cultural, posibilitando que las pacientes se realicen controles preventivos anualmente a partir de los 40 años (mujeres sin antecedentes) y en aquellas que cuenten con antecedentes de cáncer de mama, un control mamográfico y ecográfico antes de los 40 años y anualmente.

En cuanto a los distintos métodos de diagnóstico, opina que son muy buenos y cada vez generan menores dudas con respecto a las lesiones que pueden observarse tanto en mamografía como en ecografía. En el caso de pacientes con mamas densas, sugiere que se realice la ecografía mamaria en los sectores que poseen mayor densidad o que presenten alguna distorsión dentro de la zona de alta densidad de la mama. En cuanto a las lesiones (p. ej., microcalcificaciones) recomienda estudiarlas por mamografía magnificada en la zona donde se posee duda, y en el caso de existir una asimetría o una distorsión, refiere que se realice focalizada y estudio ecográfico con mayor atención en la zona donde se encuentra la asimetría o la distorsión. Respecto de la detección de un nódulo por mamografía, manifiesta estudiarlo mediante mamografía focalizada y por ecografía. Con respecto a esta última, menciona que es un buen método para la caracterización de una lesión nodular y resulta de gran ventaja el empleo de la técnica doppler en el mismo estudio. En cuanto a la elastografía sostiene que es una herramienta de apoyo en ecografía, que ayuda a poder determinar la malignidad de un nódulo.

Con respecto a la resonancia magnética, refiere que es una técnica de estudio con múltiples aplicaciones, que es solicitada cuando no hay concordancia entre la mamografía y el estudio ecográfico, empleada en el control de pacientes con prótesis mamarias, en controles posquirúrgicos, control del lecho de una cicatriz quirúrgica, evaluación de existencia de recidiva, y hoy en día, siendo utilizada como método de screening para pacientes que tienen antecedentes familiares, con muchas alteraciones genéticas del cáncer de mama. En cuanto a las secuencias que más aportan información, menciona la secuencia de difusión y la

curva de captación de contraste, manifestando que el resto de las secuencias ayudan al diagnóstico, pero las importantes son las curvas de captación y el mapa de ADC.

En cuanto a la tomosíntesis como método de diagnóstico, el profesional comenta que se plantea la necesidad de realizarla cuando hay ciertas distorsiones o asimetrías en el tejido mamario o bien si existe alguna duda con respecto a una lesión, ya que es muy similar a la mamografía, pero en 3D. Por otro lado, opina que como método de screening está limitada por un tema económico, dado que posee un costo elevado y no todas las pacientes pueden recurrir a los controles preventivos contra la detección del cáncer de mama.

3.2.5. Profesional N°5

La profesional refiere que, de acuerdo a su experiencia laboral en instituciones públicas y privadas, ha habido un aumento en los casos diagnosticados por controles preventivos en los últimos años y que la mortalidad ha disminuido. Sugiere que es conveniente complementar la mamografía con ecografía cuando las pacientes tienen mamas densas al igual que en aquellas que tienen antecedente de cáncer de mama siendo conveniente, cuando el riesgo es alto, la solicitud de resonancia magnética.

En cuanto a las patologías, como es el caso de las microcalcificaciones, la profesional sugiere realizar una mamografía con técnica de ampliada y focalizada, al igual si se observa una asimetría y/o distorsión. Además de las técnicas nombradas, sugiere eventualmente realizar resonancia magnética con gadolinio.

La especialista sostiene que el método complementario a la mamografía para la evaluación de un nódulo es la ecografía, ya que permite caracterizar nódulos y/o quistes, como así también, evaluar procesos inflamatorios e implantes; utilizándola como guía en procesos intervencionistas. Menciona, a su vez, con respecto a la ecografía, que, de surgir alguna duda, puede complementarse la misma con resonancia magnética.

Para la profesional, las principales indicaciones de la RMI mamaria son la valoración y planificación prequirúrgica de tumores, la evaluación de tumores en tratamiento neoadyuvante, la detección precoz de recidiva, tumores ocultos, pacientes de alto riesgo y prótesis mamarias. En cuanto a las secuencias, refiere que en el servicio donde trabaja el protocolo que se emplea corresponden a secuencias T2 con supresión grasa, T2 sin supresión grasa, T1 sin supresión grasa, scan dinámico, secuencias 3D con contraste y difusión.

La especialista describe a la elastografía como una herramienta complementaria de la ecografía mamaria que se fundamenta en la elasticidad de las lesiones (blandas o duras) para determinar su benignidad o malignidad, considerando a la misma como una herramienta que

no define diagnóstico. En cuanto a la tomosíntesis, conceptúa a la misma como un método superior a la mamografía 2D por su aporte de información en mamas densas y en la predicción del tamaño del tumor, ya que muestra con mayor claridad los márgenes y extensión. Por otro lado, manifiesta que es de utilidad en la evaluación de microcalcificaciones. En cuanto a la compresión de la mama refiere que es menor que en la mamografía convencional, debido a que la superposición del tejido glandular no es tan determinante como en un estudio 2D, y si bien la define como un método de diagnóstico que incrementa la sensibilidad de la detección de cáncer, disminuye las rellamadas y el número de biopsias innecesarias, considera que por su falta de accesibilidad no se utiliza como método de screening.

3.2.6. Profesional N°6

De acuerdo a su experiencia, el especialista reconoce que en los últimos años han aumentado las consultas relacionadas con controles, realizándose mamografías, controles clínicos y eventualmente ecografías; si se requiere, también biopsias, por lo que considera que existe mayor conciencia sobre el cáncer de mama, asegurando que es mayor el número de mujeres que se realizan screening que las que se hacen mamografías diagnósticas.

Con respecto a los distintos métodos que existen hoy en día, refiere que cada uno tiene sus indicaciones precisas, que no todos los métodos corresponden a screening, pero que sí, es importante tenerlos al alcance cuando existan dudas o cuando hay alguna patología diagnosticada, dado que son de gran ayuda para la detección temprana del cáncer de mama.

En los casos de las pacientes que presentan mamas extremadamente densas o heterogéneamente densas, recomienda estudiarlas por ecografía, manifestando que las pacientes con este tipo de mama tienen mayor predisposición a tener cáncer de mama que una paciente con mama adiposas. A su vez, comenta que debe tenerse en cuenta que la mama densa puede enmascarar lesiones. Respecto a las pacientes con antecedentes de cáncer de mama, tanto personales como familiares, recomienda complementar la mamografía con una ecografía y si está la posibilidad realizar una resonancia magnética.

Frente a la detección de microcalcificaciones, en su caso solicita que se realice una mamografía ampliada y focalizada para evaluar las características de las mismas y luego decide la conducta a seguir. En cuanto a las asimetrías y/o distorsiones, recomienda en primera instancia comparar con estudios previos si ya estaba presente (estima que el 80% de las asimetrías son de tejido glandular), y en el caso de no estarlo en la mamografía anterior (o no se cuenta con la mamografía), sugiere que se estudie con proyección ampliada y focalizada

y/o ecografía, aunque aclara que el mejor método de elección para realizar el estudio es la tomosíntesis (si está al alcance de la paciente).

En cuanto a la resonancia magnética como técnica de estudio, el profesional detalla que existen indicaciones precisas, como la evaluación de la extensión de un nódulo maligno recientemente diagnosticado o un cáncer, controles de pacientes con diagnóstico de cáncer de mama que se estén realizando quimioterapia, en pacientes con prótesis mamaria, cuando la paciente es de alto riesgo, el screening se realiza con mamografía y resonancia magnética, pacientes con un ganglio axilar positivo, sospecha de una lesión oculta (no visualizable por mamografía y ecografía) y descarte de recidiva en la cicatriz quirúrgica. Dentro de las secuencias de resonancia magnética, menciona que la más importantes son las secuencias dinámicas con contraste y cortes muy finos, que permiten observar cómo se comporta la lesión, si existe realce o no y cuáles son sus características, y en el caso del screening de alto riesgo, se utiliza resonancia con secuencias anatómicas, T1, T2 y luego se completa con las secuencias dinámicas con contraste.

Respecto al estudio de un nódulo, recomienda que se estudie mediante ecografía dado que permitirá conocer todas las características del mismo y, en base a ello, se podrá determinar la conducta a seguir. Aclara que lo más importante a la hora de evaluar un nódulo es: la forma, los márgenes, y si el diámetro mayor es paralelo o perpendicular al tejido cutáneo. A su vez menciona que la ecografía es un método que aporta muchísima información, no solo en cuanto a los nódulos, sino que también brinda información al existir dudas en la mamografía como anteriormente lo ha especificado (asimetría, distorsión y microcalcificaciones agrupadas).

A la elastografía la describe como un método que no se emplea con frecuencia y que sus colegas médicos no están acostumbrados a solicitarla, debido a que no tiene gran relevancia en lo que es el diagnóstico final para determinar si hay que realizar una biopsia o no a una lesión. Existen dos indicaciones que son las más precisas para la tomosíntesis según la experiencia del profesional: una es la distorsión arquitectural y otra es superposición de tejido, desconociendo si hay alguna lesión oculta. Refiere que en un futuro se va a utilizar como método de screening en conjunto con la mamografía sintetizada, ya que esta tiene una alta definición diagnóstica.

3.2.7. Profesional N°7

Según considera, es mayor el número de pacientes que recurre a controles preventivos, al igual que aquellas que concluyen con tratamientos solicitados por los profesionales que las

que llegan con un diagnóstico definitivo. En cuanto a su opinión sobre los métodos complementarios a la mamografía, resultan importantes para la detección del cáncer de mama.

Con respecto a las mamas densas manifiesta guiarse, en un principio, por un protocolo específico que se basa en la mamografía y la ecografía como complemento. Luego se evalúa y se anexa otros métodos, y hace referencia a que las pacientes que poseen antecedentes (tanto personales como familiares), el método de diagnóstico “gold” estándar es la mamografía.

En caso de existir patologías, tales como microcalcificaciones, sugiere complementar con mamografía ampliada y focalizada para visualizar sus características, al igual que si se desea estudiar una asimetría o distorsión, para observar el comportamiento tras la compresión y, en todo caso, también puede sumarse la realización de una ecografía para observar características. Refiere a la ecografía como método fundamental a la hora de definir si un nódulo visto en mamografía es quístico o sólido y como complemento ante lesiones sospechosas. En cuanto a la elastografía como técnica de detección de cáncer de mama, considera que no aporta información relevante pero que es un complemento más a utilizar en la definición de una lesión.

En cuanto a la resonancia magnética, menciona que se utiliza en casos específicos tales como: pacientes que hayan tenido cáncer de mama y en cuyo control se detecte una nueva lesión, en pacientes con diagnóstico de cáncer mama para descartar una lesión multifocal o bilateral, o en pacientes con prótesis mamaria y sospecha de ruptura, que no se puedan diagnosticar por ecografía. Considera que las secuencias más importantes en resonancia magnética de mama, a parte del protocolo habitual, es la utilización de contraste endovenoso para ver el comportamiento de la lesión y las curvas que se usan a partir de la utilización de contraste. Menciona que de todos modos no es la única característica a tener en cuenta para arribar a un diagnóstico, también se tienen en cuenta la morfología, el tamaño y la relación con el tejido circundante.

Manifiesta que en su lugar de trabajo se solicita tomosíntesis cuando existen microcalcificaciones que no se logran observar adecuadamente con mamografía ampliada y focalizada o cuando hay un área desestructurada que tampoco se puede llegar a definir, pero son pocos los casos donde es sugerida esta técnica. Refiere que es un estudio de difícil acceso, fundamentalmente por lo económico y que, a su vez, insume mucho tiempo analizar la información y proceder al diagnóstico, aunque lo define como un buen método de diagnóstico, que reemplazaría a la mamografía bilateral digital y que en un futuro próximo puede llegar a ser utilizada como método de screening.

4.2.8. Profesional N°8

Desde la experiencia en su lugar de trabajo considera que la mayoría de las pacientes que atiende a menudo concluyen con todos los estudios que son necesario para abordar un diagnóstico preciso, y es mayor la cantidad de pacientes que concurren a diario a realizarse su chequeo ginecológico anual.

En cuanto a los métodos para la detección del cáncer de mama, opina que son muy útiles e indispensables, considerando el tipo de tejido mamario de cada paciente. En las pacientes con mama densa, donde predomina el tejido fibroglandular, refiere que en los centros de salud que trabaja se rigen por el protocolo de estudio a cargo del médico ginecológico de cabecera de la paciente, quien solicita además de la mamografía, una ecografía mamaria (como complemento) por el tipo de tejido mamario. En tanto a las pacientes con antecedentes sugiere complementar con control ecográfico.

Según las lesiones que se detecten en un estudio, advierte que existen distintas maneras de actuar. Con respecto a las microcalcificaciones que pueden observarse en una mamografía de control, aconseja que es útil complementar con técnica de focalización y magnificación para una mejor caracterización de las mismas y, en base a ello, sugiere realizar un control en tiempo prudencial (6 meses) o, eventualmente, profundizar el estudio con otra metodología diagnóstica. Cuando la lesión se trate de una asimetría y/o distorsión del tejido mamario, sugiere utilizar como complemento la técnica de focalización y magnificación, y eventualmente, también resulta de utilidad la ecografía mamaria.

Con respecto a la resonancia magnética hace mención que se la utiliza en casos especiales y que hoy en día en algunos centros específicos de mastología forma parte del protocolo de estudio de rutina de una lesión sospechosa de malignidad. Cabe destacar que, para la especialista, la secuencia que mayor información aporta es la secuencia con Gadolinio.

En cuanto a la ecografía mamaria, aporta su conocimiento considerando que es muy útil en el caso de la mama densa, y en el estudio de un nódulo permite determinar su naturaleza y si dicho nódulo carece de valor patológico; haciendo la salvedad que en ocasiones ayuda y en otras no, el rastreo ecográfico. En esos casos sugiere recurrir a una punción mamaria para establecer con mayor precisión acerca del tipo de lesión (benigna o maligna). En cuanto a lo que pueda hallarse en un estudio ecográfico, la especialista recomienda control evolutivo habitual (si es una imagen como características de benignidad) o ante una lesión sospechosa de malignidad, profundizar su estudio con punción citohistológica y eventualmente, resonancia magnética mamaria. Por último, no emplea resonancia magnética y tomosíntesis.

3.3. Análisis de las entrevistas

Del análisis de las respuestas obtenidas, podemos mencionar que la mayoría de los profesionales coinciden en que los pacientes concluyen con los estudios solicitados por los médicos. Aún en aquellos casos en los que se hace referencia que el cumplimiento de lo requerido se ve afectado por fallas del sistema de salud del país, implicando una limitada accesibilidad dada por la zona demográfica en las que se encuentran las pacientes. Según la experiencia laboral de cada profesional, tanto en instituciones públicas y privadas, el número de pacientes que recurre al consultorio por controles preventivos es mayor que en aquellas con diagnóstico definido.

Los profesionales consideran que los métodos complementarios son una herramienta valiosa para lograr un diagnóstico certero y la detención temprana del cáncer de mama. Con respecto a las mamas densas, todos los especialistas entrevistados refirieron a la dificultad que implica la detección del cáncer de mama y de otras patologías, ya que el abundante tejido fibroso y glandular es propenso de enmascarar lesiones, por lo tanto, consideran que la ecografía y la mamografía son los estudios más indicados a la hora del screening. Se destaca que hubo profesionales que se refirieron a la tomosíntesis como un método complementario fundamental para aquellas pacientes con ese tipo de tejido mamario.

En aquellas pacientes que presentan antecedentes de cáncer (personales o familiares), el 50% de los médicos entrevistados manifestaron solicitar una mamografía. El 25% de ellos refirieron pedir la mamografía y como complemento una ecografía. El resto manifestó requerir ambos estudios (mamografía y ecografía), pero, a su vez, si es que existe la posibilidad de la realización de una resonancia magnética según el riesgo. Particularmente en pacientes con mamas densas, donde la mamografía disminuye su sensibilidad.

Con respecto a la detección de microcalcificaciones, todos los médicos manifestaron solicitar mamografía magnificada y focalizada, aunque algunos de ellos solicitan complementar con tomosíntesis. Haciendo referencia a las asimetrías y/o distorsiones, el total de los profesionales refirió realizar técnica magnificada y focalizada junto con una ecografía de la zona de interés. En cambio, algunos profesionales mencionan la ecografía con eco-doppler y otros complementar con tomosíntesis y resonancia magnética con gadolinio si persiste la duda.

El método de primera elección para estudiar un nódulo por parte de los médicos entrevistados es realizar una mamografía magnificada y focalizada para observar el comportamiento al ser comprimido, y por rastreo ecográfico para evaluar las características, como es: la forma, los márgenes y el diámetro con respecto al tejido celular subcutáneo. Uno

de los médicos refirió emplear el doppler para observar si la lesión posee vascularización, en tanto varios manifestaron realizar RM y en última instancia concluir con una punción para extraer material histológico y así obtener un diagnóstico más certero.

Todos los profesionales coinciden en solicitar la realización de una resonancia mamaria en casos como la valoración y planificación de una intervención quirúrgica, de una lesión, en la detección temprana de recidiva, detección de carcinoma oculto por mamografía o ecografía, monitoreo de respuesta al tratamiento neoadyuvante, evaluación de implantes mamarios y en el tamizaje en mujeres de alto riesgo. A la hora de responder cual era la secuencia de RM que mayor información aporta al estudio, todos coincidieron que la secuencia de contraste gadolinio es fundamental, dado que muestra el comportamiento de la lesión mediante la administración del medio de contraste (secuencias difusión, dinámicas, 3D). Algunos de ellos especificaron que cuando se trata de un screening, se realizan primero las secuencias anatómicas (T1 y T2 ambas sin y con supresión grasa) y luego se concluye con la administración de contraste.

De acuerdo a la ecografía como método de diagnóstico, todos los profesionales concuerdan en la utilización de la misma, haciendo referencia que es el segundo método de elección luego de la mamografía para la evaluación de una patología, resultando de gran utilidad en la obtención de información en pacientes con tejido mamario denso o extremadamente denso, siendo empleada en situaciones como la diferenciación entre quiste vs nódulos, evaluar asimetrías, procesos inflamatorios, evaluación de implantes mamarios e imágenes sospechosas de mamografía donde no se logra una caracterización adecuada. Además, es una herramienta muy importante para el intervencionismo mamario, empleándose como guía durante el procedimiento.

La mayoría mencionó que de acuerdo a lo hallado en la ecografía se elige el método complementario a la misma, refiriendo algunos que pueden solicitar tomosíntesis y/o punción para biopsia (nódulo sospechoso de malignidad). Si el hallazgo resulta probablemente benigno, se sugiere un control en tiempo prudencial con ecografía, y en caso de un hallazgo no concluyente, solicitan resonancia magnética.

En cuanto a la técnica de elastografía, existen diversas opiniones por partes de los profesionales entrevistados. Algunos coincidieron con que la elastografía es una técnica que no aporta demasiada información a lo ya definido por otra metodología, mientras que otros hacen referencia a que no define una conducta como único método de diagnóstico si no es empleado con otro método. Sin embargo, uno de los profesionales manifestó que, con adecuado entrenamiento para la adquisición e interpretación de resultados, puede ayudar a

decidir si su aplicación puede influir o no en el resultado final para establecer la categoría BI-RADS.

Todos manifestaron que la tomosíntesis es una herramienta complementaria de la mamografía digital que mejora la definición de las características de la lesión estudiada, disminuyen las rellamadas y las biopsias innecesarias. Con respecto a la compresión de la mama surgieron algunas diferencias, donde algunos opinaron que la compresión es menor que en la mamografía y otros refirieron que es igual pero que emite más radiación que la mamografía digital. Además, opinan que la tomosíntesis en la actualidad no puede ser empleada como método de screening para la detección del cáncer de mama por su elevado costo económico, lo que traería aparejado una disminución en los controles de rutina de las pacientes, pero aun así creen que en un futuro próximo sea empleada como método de screening. Mientras tanto, en la actualidad, el método por excelencia estándar al que todo profesional recurre es la mamografía en sus diversas modalidades (analógica, digital directa o digital indirecta).

MÉTODOS DE DIAGNÓSTICO COMPLEMENTARIO EN MAMOGRAFÍA

4

Se realiza el estudio de las proyecciones adicionales realizadas en el diagnóstico mamográfico. Se abordan diversos métodos de diagnósticos complementarios en mamografía, haciendo hincapié en aquellos métodos que son aplicados con frecuencia en el diagnóstico del cáncer de mama. Finalmente, se mencionan una serie de métodos diagnósticos en auge.

4.1. Proyecciones adicionales en mamografía

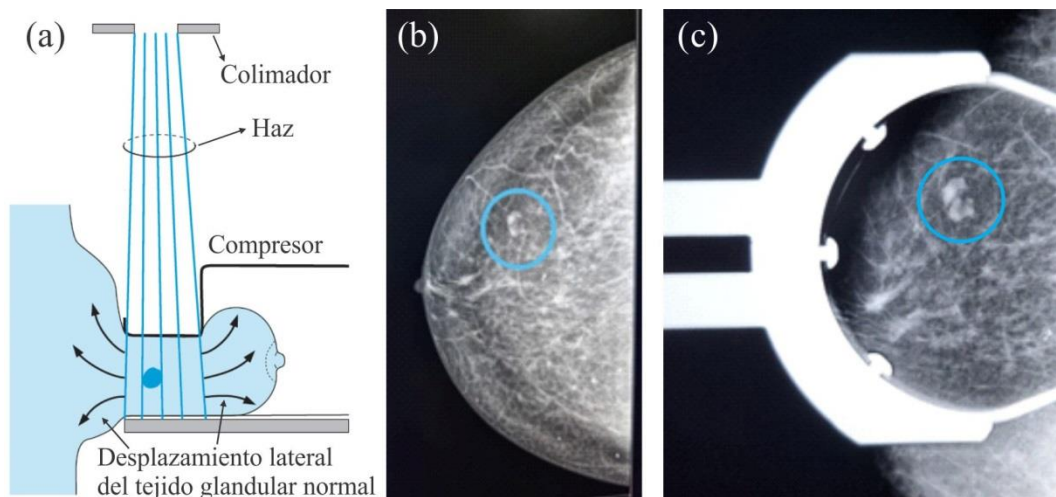
Ante un hallazgo sospechoso en la mamografía de rutina el profesional médico podrá solicitar proyecciones que complementen el estudio con una mamografía focalizada, magnificada o, mamografía ampliada y focalizada (en simultáneo). Para que la calidad y resultado final del estudio sea el adecuado, debe realizarse una serie de consultas a la paciente y un simple pero importantísimo examen físico, observando si posee hendiduras en la piel, bultos o protuberancias, retracción y/o hundimiento del pezón, asimetrías, enrojecimiento de la piel, secreción del pezón, cicatrices, lunares y verrugas, entre otros. Este análisis deberá ser debidamente registrado en un documento apropiado y puesto en conocimiento al médico informante.

La *proyección focalizada* es un examen en el cual se comprime un determinado sector de la mama para posibilitar una baja superposición de tejido. Para ello se utiliza un compresor más pequeño, con forma de cuchara circular, para ejercer mayor presión en la zona del estudio con la finalidad de una mayor definición. Una vez identificada la región a estudiar (partiendo como base de la mamografía), se posiciona a la paciente para la realización de las tres proyecciones: cráneo-caudal, oblicua-medio-lateral y un perfil estricto a 90°. Dicho estudio se emplea ante la presencia de una asimetría tisular, de una desestructuración de la arquitectura de una imagen nodular que se observa en las dos incidencias base (cráneo-caudal y oblicua-medio-lateral). Debe comprobarse si la imagen de la lesión es real o ficticia, debido a la superposición de tejidos y si posee bordes nítidos o mal definidos (González y col., 2004). En la Figura 4.1(a) se muestra un esquema de la proyección focalizada en posición cráneo-caudal, donde se observa como el cono de compresión desplaza lateralmente el tejido. La Figura 4.1(b) representa un ejemplo de proyección cráneo-caudal de una mama derecha donde se visualizan nódulos en la región retroareolar externa y en la Figura 4.1(c) su

proyección focalizada, donde se muestran dos nódulos de márgenes circunscriptos, con centro radiológico adyacente a estructuras vasculares en probable relación a ganglios intramamarios de tipo BI-RADS 2.

Figura 4.1

Proyección adicional de focalización. (a) Esquema de la proyección, (b) proyección cráneo-caudal y (c) proyección focalizada



Nota. (a) Adaptada de Fig. 3.23(a) en (Heywang–Koebrunner y col., 2014).

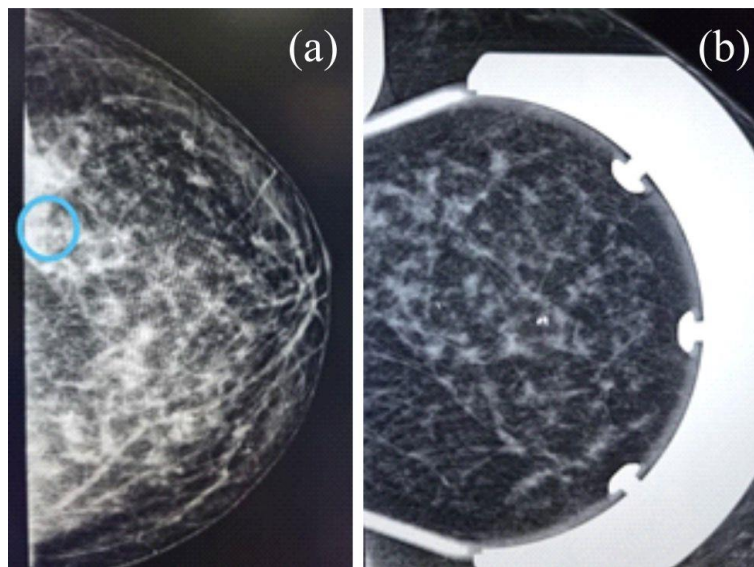
En esta proyección, las zonas densas resultantes de imágenes superpuestas pueden extenderse; permaneciendo mayormente los focos malignos y la distorsión arquitectónica. La extensión del parénquima circundante significa que el contorno de las masas (posiblemente también de las microcalcificaciones) está menos oscurecido por el tejido superpuesto y permitiendo una mejor visualización. La compresión localizada (reducción del espesor a penetrar) y, en menor medida, la colimación reduce la radiación dispersa y mejoran el contraste. El aumento de la compresión permite disminuir la distancia entre algunas estructuras y el receptor de la imagen y, por lo tanto, disminuir el desenfoque geométrico. En ocasiones, los hallazgos cercanos a la pared torácica son más accesibles con un cono pequeño y redondo. Sin embargo, lamentablemente, algunos cánceres en estadio temprano, incluidos algunos lobulillares, también pueden extenderse con una fuerte compresión y, por tanto, pueden pasar desapercibidos. Además, en las mamas grandes puede ser difícil colocar correctamente las pequeñas palas de compresión. Para asegurar la identificación correcta de la zona se recomienda no emplear una colimación estrecha y/o combinar con otros tipos de proyecciones (Heywang–Koebrunner y col., 2014).

La *proyección magnificada* permite adquirir imágenes aumentadas o magnificadas de la región de interés. Para ello se utiliza una bandeja o torreta que permite alejar la mama y un

foco fino el cual mejora la resolución al disminuir la radiación dispersa y el ruido (González y col., 2004). El factor de magnificación se determina como la razón entre la distancia colimador–tabla (radiotransparente) y la distancia colimador–pantalla (A y B en Figura 4.3), es decir, $f = B/A$ (Heywang–Koebrunner y col., 2014). Su principal indicación como examen es analizar áreas de calcificación, para establecer su número y características. También, es útil para estudiar masas, permitiendo descartar una imagen de superposición (Pérez Barrionuevo y col., 2008). Se realizan las tres proyecciones, donde el perfil estricto a 90° es fundamental. En la Figura 4.2(a) se presenta una proyección cráneo–caudal de mama izquierda, donde se visualizan microcalcificaciones agrupadas en la zona retroareolar externa del plano posterior y, en la Figura 4.2(b), se observa la proyección magnificada de la zona, la cual muestra microcalcificaciones agrupadas y discretamente heterogéneas.

Figura 4.2

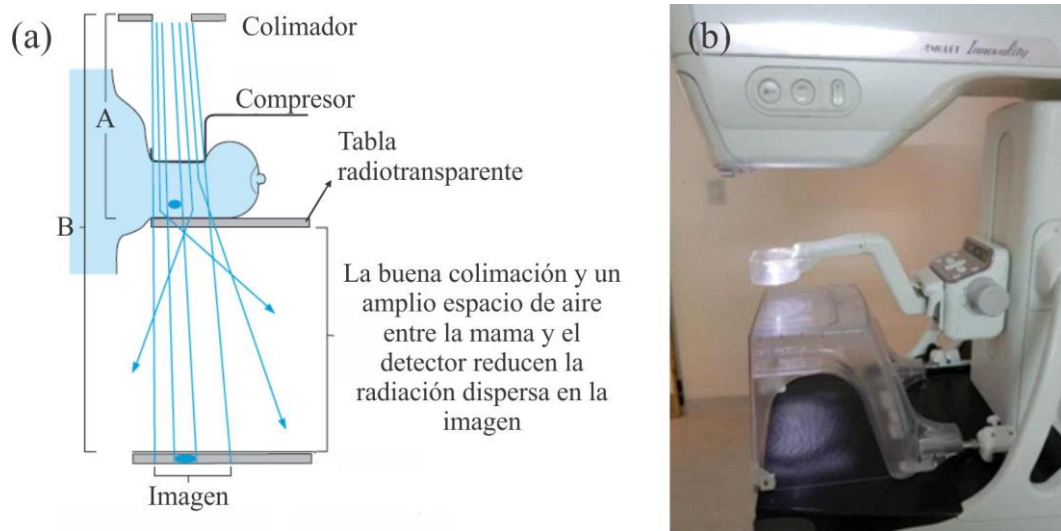
Proyección adicional de magnificación. (a) Proyección cráneo–caudal y (b) proyección magnificada



La Figura 4.3 presenta una proyección ampliada y focalizada. Como se observa, debe utilizarse un compresor cucharita o rectangular, que se coloca en la mesa amplificadora, empleándose foco fino. La principal indicación para su utilización es la presencia de un nódulo con microcalcificaciones en su interior y/o en la misma área, donde la compresión con amplificación de la zona permite mejorar la caracterización de los márgenes de las lesiones y la determinación de la forma, el tamaño, la distribución y cantidad de las calcificaciones, que hacen a un resultado de posible malignidad o benignidad.

Figura 4.3

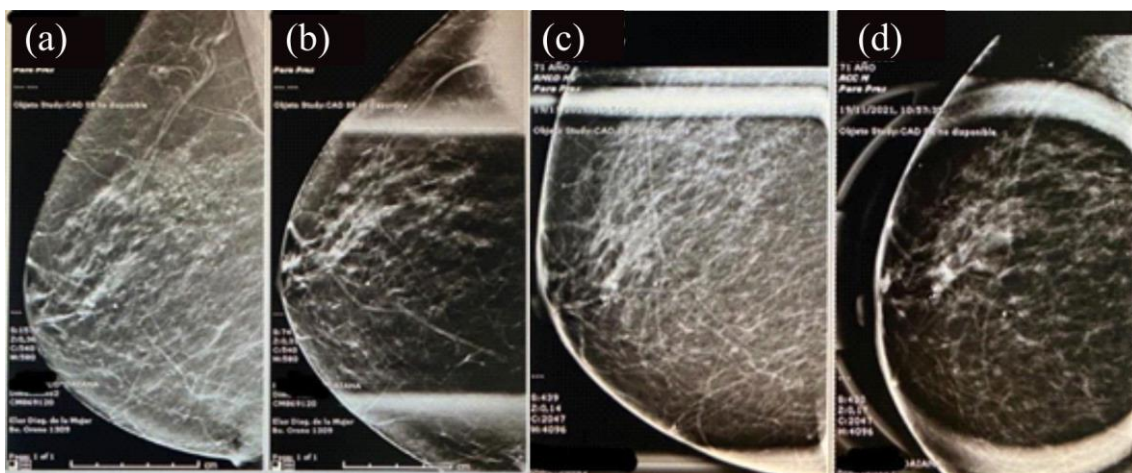
Proyección adicional de magnificación y focalización. (a) Esquema de la proyección y (b) equipo mamográfico típico con torreta y compresor cucharita



Nota. (a) Adaptada de Fig. 3.26 en (Heywang–Koebrunner y col., 2014).

Figura 4.4

Estudio de proyección ampliada y focalizada. (a) Perfil a 90°, (b) cráneo-caudal (c) oblicuo-medio-lateral ampliada y focalizada, y (d) cráneo-caudal ampliada y focalizada con compresor cucharita



Nota. Imágenes cedidas por el centro de diagnóstico ELAS–Diagnóstico de la Mujer (Rosario, Sta. Fe).

Ante un pedido para realizar una proyección ampliada y focalizada, en primer lugar, como se ejemplifica en la Figura 4.4(a), se realiza un perfil estricto a 90° con tomosíntesis y en la Figura 4.4(b) se muestra una proyección cráneo-caudal focalizada con compresor rectangular con tomosíntesis. Luego al equipo le colocan la torreta, y se le realiza, como se ve en la Figura 4.4(c) una proyección ampliada y focalizada con compresor rectangular en

cráneo-caudal u oblicua-media-lateral y por último en la Figura 4.4(d) con el compresor cucharita le realizan una ampliada y focalizada en la proyección que mejor se observa la lesión.

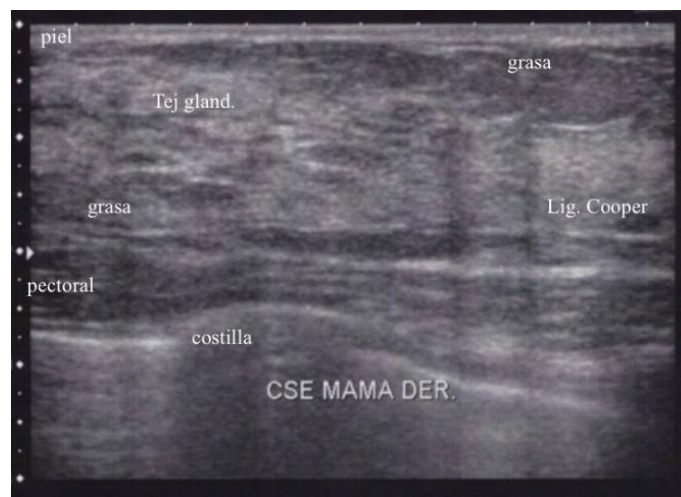4.2. Métodos complementarios a la mamografía de amplia difusión

4.2.1. Ecografía

La ecografía como una técnica fundamental y método de diagnóstico indispensable en el campo de la patología mamaria. Es una técnica diagnóstica complementaria a la mamografía, que incluso puede sustituirla en el caso de mujeres embarazadas o pacientes jóvenes (Gallo Vallejo & Mas Masats, 2020). En las últimas dos décadas, la ecografía ha ganado un lugar importante en el diagnóstico de las lesiones mamarias. Es una técnica de bajo costo, frecuentemente utilizada como diagnóstico complementario en la identificación de cualquier anomalía. Es un estudio que se utiliza como método primario en pacientes menores de 30 años, permitiendo diferenciar lesiones quísticas de masas sólidas. Cumple una función importante en el estudio de las mamas radiográficamente densas mostrando de una forma más clara la anatomía de esta (Stavros, 2006). En la Figura 4.5 se presenta una imagen ecográfica típica de una mama sin evidencia de lesiones donde se indican diferentes tejidos

Figura 4.5

Ecografía normal en mama



Nota. Figura recuperada de (Lucena, 2014)

Actualmente, el equipo de ultrasonido permite obtener una visión de la mama en tiempo real (denominado “modo B”), utilizando ondas de sonido y empleando para el estudio de la mama transductores lineales a frecuencias de 5–12 MHz (regularmente a 7,5–10 MHz), donde particularmente el espacio retromamario es estudiado con sonda de 5,0 MHz y, el pezón y areola con 10 MHz o superior (Fleury, 2010; Sencha y col., 2013). Por otro lado, la

paciente debe ser posicionada en forma supina con las manos debajo de su cabeza, aunque en mujeres con mamas grandes, esta posición puede variar. La sonda es colocada perpendicularmente a la piel de la mama y la compresión debe ser limitada (Sencha y col., 2013).

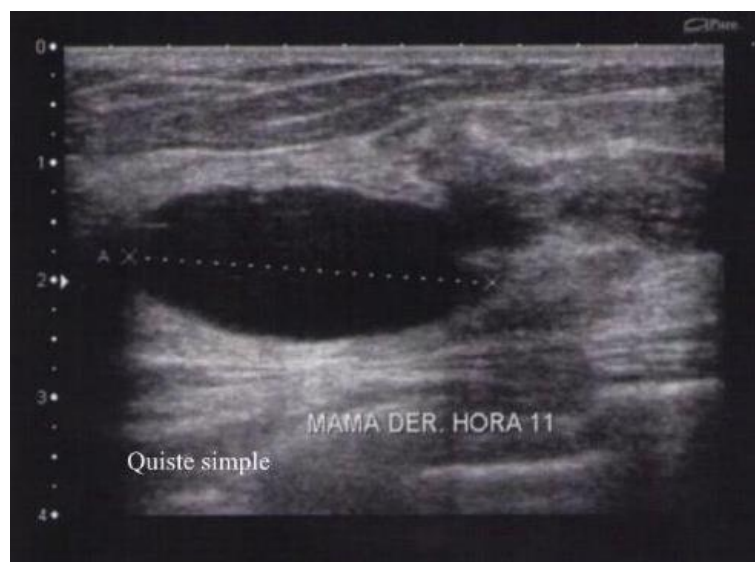
Al describir la ubicación del proceso patológico, la mama se divide convencionalmente en cuatro cuadrantes: superior–externo, superior–interno, inferior–interno e inferior–externo. El área subareolar (porción central) y el pezón se mencionan por separado. La terminología de "posiciones de reloj" es apropiada como descriptor de subsitio adicional para indicar la ubicación exacta de la anomalía. La ecografía suele comenzar por el cuadrante superior–externo de la mama derecha y sigue en el sentido de las agujas del reloj con los movimientos de la sonda en dirección radial desde la periferia hasta el área del pezón, a lo largo del curso de los conductos galactóforos. El examen de la mama izquierda a menudo comienza con el cuadrante superior–interno siguiendo el sentido de las agujas del reloj (Sencha y col., 2013).

Esta técnica posee limitaciones en cuanto a sensibilidad y especificidad, dado que posee baja detección de microcalcificaciones, limitada evaluación del tejido mamario con componente y una alta tasa de falsos positivos por su carácter operador–dependiente, obteniéndose una sensibilidad del 59–85% y una especificidad del 18%, como técnica primaria para el cribado del cáncer de mama comparado con la mamografía 2–D. Pero sí posee una alta eficacia en la diferenciación de lesiones quísticas y sólidas (Guitián, 2020). En cuanto al rastreo, resulta de vital importancia seguir una determinada forma en este tipo de técnica, para evitar dejar zonas de la mama sin explorar. Se deben realizar cortes axiales y sagitales, y en caso de ser necesarios se harán cortes oblicuos. Si hay una lesión, debe ser mostrada con cortes ortogonales para disminuir el riesgo de confundir un pseudo–nódulo con una lesión real (López Ruiz & Pina Insausti, 2016). Dependiendo de las características y el grado de sospecha de la lesión, se debe considerar las siguientes características: su localización, el número de lesiones visualizadas, tamaño, morfología (redonda, ovoidea, lobulada, irregular), márgenes o contornos (circunscritos, microlobulados, oscurecidos, mal definidos y espiculados), patrón de ecos internos (anecoico, homogéneo, heterogéneo), intensidad de los ecos (hipoecoico, hiperecoico, anecoico), si produce efecto de atenuación posterior (sombra acústica grande moderada, refuerzo posterior), cambios en la piel, pezón, zona areolar, retracción de alguna zona mamaria (cambios externos) y efectos que presenta tras la compresión con el transductor (Fleury, 2010).

Una de las lesiones más frecuentes son los *quistes*, que se producen por la dilatación de los conductos galactóforos. Los quistes simples, como se muestran en la Figura 4.6, no deben poseer eco interno. Su forma debe ser oval o redonda, asintomáticos, de contornos lisos y con refuerzo acústico posterior; pudiendo ser únicos o múltiples. Se ubican en los distintos cuadrantes y en ocasiones pueden ser extirpados si se presentan como masas dolorosas. En este caso, en la determinación del estado de la lesión (de tipo quística o sólida), la ecografía supera en ~100% a la mamografía (se representa de forma nodular con bordes definidos, pero sin poder determinar la constitución de la lesión).

Figura 4.6

Ecografía de nódulo compatible con quiste simple



Nota. Figura recuperada de (Lucena, 2014)

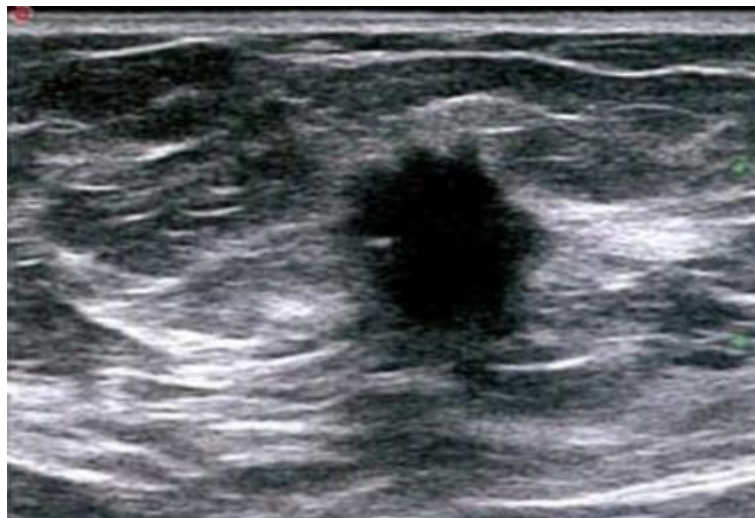
En la etapa de lactancia o por lo general poslactancia, se puede producir una lesión, denominada *galactocele* (cúmulo de leche en los ductos). Ecográficamente se presenta como una lesión similar a un quiste simple, bien circunscrita anecoica o hipoeicoica ovoide con refuerzo acústico posterior, o con nivel de grasa-líquido. Esto es útil para diferenciarlo de un tumor sólido, aunque también existe el galactocele no relacionado con el embarazo o la lactancia, que pueden tener hallazgos variables y también tener la apariencia de una masa sólida sospechosa. En mujeres lactantes o en pacientes con quistes simples infectados, se pueden generar los denominados *abscesos*. Al presentar distintos aspectos ecográficamente es habitual la realización de biopsias. Se localizan frecuentemente en la zona retroareolar y presentan refuerzo acústico posterior. Se recomienda una vez realizada la biopsia, un control periódicamente para corroborar su disolución. Por otro lado, en mujeres menores de 35 años son muy frecuentes los *fibroadenomas*, que son tumores benignos sólidos de tejido

fibroepitelial, que por estímulo hormonal el tejido conjuntivo y las células epiteliales crecen produciendo su calcificación (pueden ser múltiples y bilaterales). En la ecografía se presentan como imágenes hipoeoicas, de forma oval, contornos lisos y bien definidos; aunque a veces se presentan macro lobulados, con ecos débiles en su interior y con atenuación posterior (Mendelson, 2016).

La ecografía no es una técnica válida como tamizaje de la mama, pero combinada con la mamografía, en ciertas lesiones es el mejor estudio para determinar la etiología de la lesión. Las lesiones de aspecto maligno, por lo general, poseen bordes espiculados con contornos mal definidos, un eje mayor con orientación perpendicular a la piel, ecos internos irregular y heterogéneo y ausencia de refuerzo acústico posterior. Aunque existen lesiones benignas que presentan estas características ecográficas como los hematomas o abscesos. Dentro de las lesiones malignas se encuentra el *carcinoma ductal in-situ*, que si bien la mamografía es el método de estudio Gold Standard por su capacidad de detección y caracterización de las microcalcificaciones (particularmente este tipo de cáncer presenta microcalcificaciones), la ecografía por su gran avance en la optimización de los transductores de alta frecuencia, puede ser empleada como método complementario a la mamografía en la evaluación de las microcalcificaciones y en la detección de lesiones asociadas a estas. Otros de los cánceres más frecuente de mama es el *carcinoma ductal invasivo*, el cual se muestra en la Figura 4.7.

Figura 4.7

Imagen ecográfica de un nódulo compatible con un carcinoma ductal invasivo



Nota. De Fig.10-24 en (García Curtis & de Pace Bauaden, 2010).

Los hallazgos ecográficos más frecuentes que presenta este carcinoma son su forma lobular, con eje mayor transversal al plano TCS, discreta hiperecogenicidad, eco con textura heterogénea, márgenes microlobulados, extensión ductal y calcificaciones en el interior de la

lesión, pero sin provocar alteración en la transmisión acústica posterior. En algunas ocasiones presentan vascularización intranodular y/o extranodular (Córdova–Chavez y col, 2016).

Se presenta como masa sólida de contornos mal definidos y bordes espiculados con aspecto hipoecoico y ecos internos heterogéneos con sombra acústica posterior. En ocasiones este tipo de carcinomas adoptan ecográficamente un aspecto de nódulos bien definidos sin sombra acústica, por lo que se dice que este tipo de carcinoma tiene poco significado ecográfico. A menudo de forma bilateral se presenta el *carcinoma lobulillar infiltrante*, que posee características ecográficas de malignidad, observándose como un nódulo hipoecoico, de contorno mal definido, espiculado y ecos internos heterogéneo con sombra acústica posterior.

4.2.2. Resonancia magnética


La resonancia magnética de mama es una modalidad indispensable, junto con la mamografía y la ecografía. Es una técnica muy específica y en constante desarrollo tecnológico, con gran capacidad diagnóstica (muy superior a los métodos convencionales de imagen), imprescindible y de uso extendido en el diagnóstico de la patología mamaria, presentando mayor sensibilidad (si bien su especificidad y valor predictivo positivo hacen necesario utilizarlo con moderación y racionalidad). Además, aporta datos de índole biológica, que son representativos de determinados criterios histológicos. La resonancia junto con la mamografía y la ecografía, se han erigido en herramientas indispensables y necesarias para la lucha contra el cáncer de mama, con un largo camino de expansión tecnológica que abrirá nuevos caminos en el diagnóstico por imagen de la mama (Fernández Cuadriello (2018).

Sus principales indicaciones son la estadificación del cáncer conocido, la detección del cáncer de mama en mujeres con mayor riesgo y la evaluación de la respuesta a la quimioterapia neoadyuvante. A diferencia de la mamografía y la ecografía, la resonancia magnética es una técnica funcional. En particular, la resonancia magnética con material de contraste evalúa la permeabilidad de los vasos sanguíneos mediante el uso de un agente de contraste intravenoso (quelato de gadolinio) que acorta el tiempo T1 local, lo que conduce a una señal más alta en las imágenes ponderadas en T1. El principio subyacente es que la neoangiogénesis conduce a la formación de vasos con fugas que permiten una extravasación más rápida de los agentes de contraste, conduciendo a un realce local rápido. A pesar de las mejoras en la técnica de resonancia magnética de mama, este principio sigue siendo la base de todos los protocolos clínicos de resonancia magnética. Sin embargo, la mayoría de los protocolos de resonancia magnética hoy en día son multiparamétricos (Mann y col., 2019)

Se utiliza una intensidad de campo de al menos 1,5 T para adquirir imágenes con resolución espacial. El grosor de corte, que marca el límite de la lesión más pequeña que puede identificarse sin el efecto del volumen parcial, debe ser al menos de 3 mm en las secuencias realizadas. La utilización de una bobina mamaria específica (con al menos 4 canales y buena relación señal/ruido) es obligatoria para obtener imágenes de calidad diagnóstica. Las pacientes se acuestan en decúbito prono con los senos colgando libres en los huecos del rollo. Este diseño permite que el tejido mamario se extienda, facilitando la detección de anomalías y evita los artefactos de movimiento inducidos por la respiración (Mann y col., 2019). El pico de captación de contraste en las lesiones malignas suele producirse entre los minutos 1 – 3 tras la inyección, razón por la cual la resolución temporal necesaria debe ser de menos de 120 segundos (Camps Herrero, 2010). Es importante mencionar que antes de iniciar cada estudio, se debe realizar la calibración del equipo para homogenizar el campo. El protocolo de estudio incluye, localizador multiplanar para la planeación de los cortes, como se presenta en la Figura 4.8, siendo de gran importancia las imágenes sagitales y axiales, en las cuales deben evaluarse ambas mamas de forma simultánea (Bravo-Cañón & Ventura-Bravo, 2013).

Figura 4.8

Secuencia localizadora en los planos (a) sagital y (b) axial; para (c) la planificación del plano coronal



Varias secuencias morfológicas pueden ser realizadas (sin medio de contraste). La secuencia potenciada en T1 en el plano axial, como se presenta en la Figura 4.9, se puede realizar con o sin saturación de grasa. Es útil para valorar lesiones con grasa (hiperintensa), tales como los ganglios benignos, hematomas, cicatrices y necrosis grasa, lo cual traduciría benignidad de la lesión. También es una secuencia apropiada para la valoración de la axila, como así también, para evaluar los marcadores metálicos posquirúrgicos que muestran un vacío de señal muy evidente (Pérez Álvarez Leire y col, 2019).

La secuencia potenciada en T2 en el plano axial se muestra en la Figura 4.10(a). En determinadas ocasiones suele utilizarse el plano coronal (Figura 4.10 (b)) o el plano sagital

(Figura 4.10 (c)). El estudio T2 puede realizarse con o sin saturación grasa. Con saturación grasa, se obtendrá mejor visibilidad de los fluidos, mientras que, si no se realiza, se visualizará mejor la arquitectura mamaria, como así también la morfología de las lesiones estudiadas. Es adecuada para valorar quistes, fibroadenomas, edemas, sangre, abscesos y septos en el interior de la lesión, entre otros. Permite identificar las lesiones quísticas (hiperintensas) y valorar la intensidad de las lesiones sólidas. La mayoría de los cánceres de mama, a diferencia de otros tumores en el resto del organismo, son hipointensos en secuencias potenciadas en T2, salvo los carcinomas mucinosos y los tumores con necrosis central. Los fibroadenomas suelen mostrar una intensidad de señal alta en estas secuencias, al igual que los ganglios, las lesiones benignas y otras entidades post tratamiento (necrosis grasa, edema, hematoma, etc.) (Pérez Álvarez Leire y col, 2019).

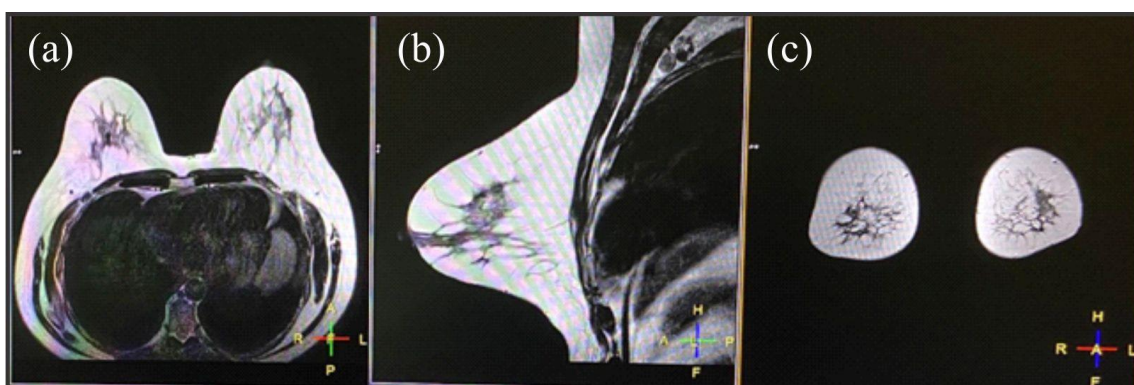
Figura 4.9

Secuencias potenciadas en T1 plano axial

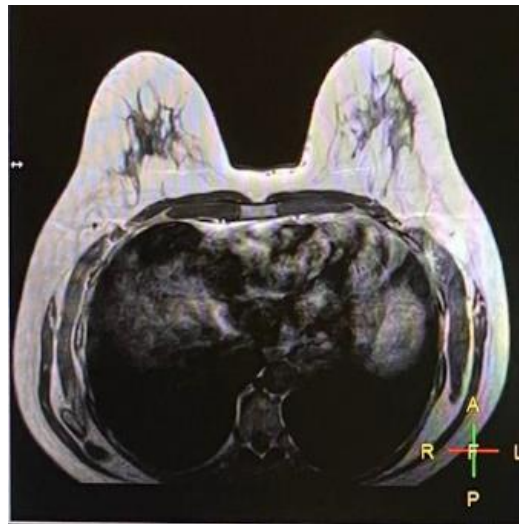

Figura 4.10

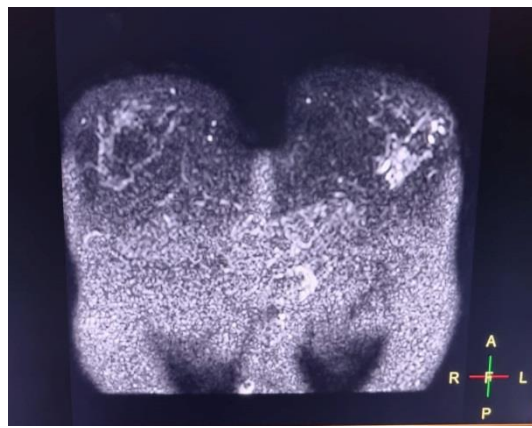
Secuencias potenciadas en (a) T2 plano axial, (b) T2 plano coronal y (c) T2 plano sagital



La Figura 4.11 presenta una imagen de secuencia difusión axial. La imagen obtenida representa el movimiento aleatorio de las moléculas de agua en los tejidos, ya que en los procesos patológicos existe una alteración en la movilidad de las moléculas de agua respecto al tejido sano. Una vez obtenidas las imágenes necesarias, se podrá calcular el coeficiente de difusión aparente (ADC, por sus siglas en inglés) de los tejidos, que mide el grado de difusión de las moléculas de agua, existiendo diferencia en los valores de ADC entre lesiones benignas y malignas (Pérez Álvarez Leire y col, 2019).

Figura 4.11

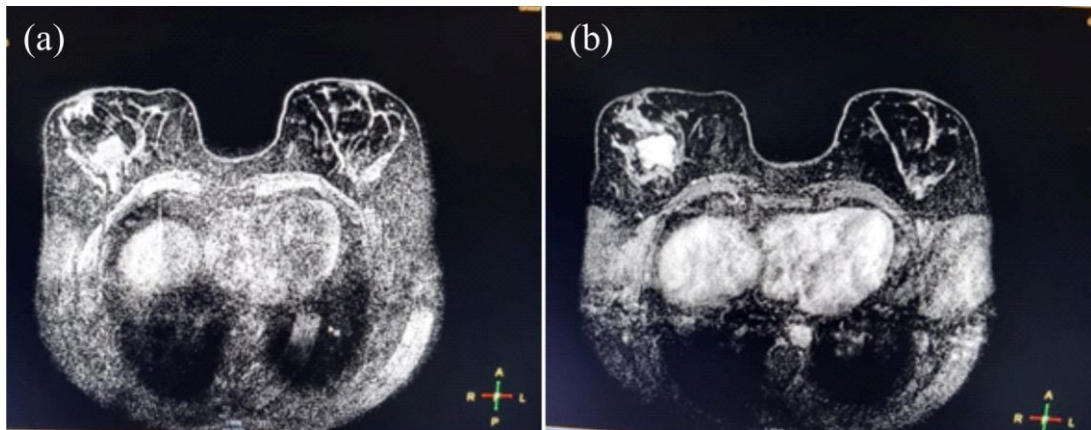
Secuencia de difusión axial con saturación grasa en plano axial



Las secuencias dinámicas son secuencias principales e importantes en el estudio de la mama. En primer lugar, se realiza una secuencia T1 con saturación grasa sin contraste, como se muestra en la Figura 4.12, y posteriormente se realizan 6 secuencias tras administrar contraste intravenoso (gadolinio: 0,1–0,2 mmol/kg). Las secuencias dinámicas se adquieren de forma continua cada 60–90 s a lo largo de un tiempo total de adquisición de 6 minutos, lo que es suficiente para determinar la morfología de la curva de contraste y valorar si la captación es continua, en meseta o lava precozmente. Luego de la obtención de las imágenes se realiza el posprocesado, donde se obtienen datos adicionales y medidas cinéticas que ayudan a interpretar la exploración de manera adecuada, lo cual incluye la sustracción de las imágenes. Otra de las opciones, es la reconstrucción en los distintos planos del espacio (reconstrucción multiplanar o MPR), realizar proyecciones de intensidad de señal máxima (MIP) y curvas de captación de contraste en el tiempo de las lesiones sospechosas. En el caso de que se disponga de software tipo CAD (Computer–Aided Diagnosis) se pueden crear mapas de imágenes paramétricas (Camps Herrero, 2010).

Figura 4.12

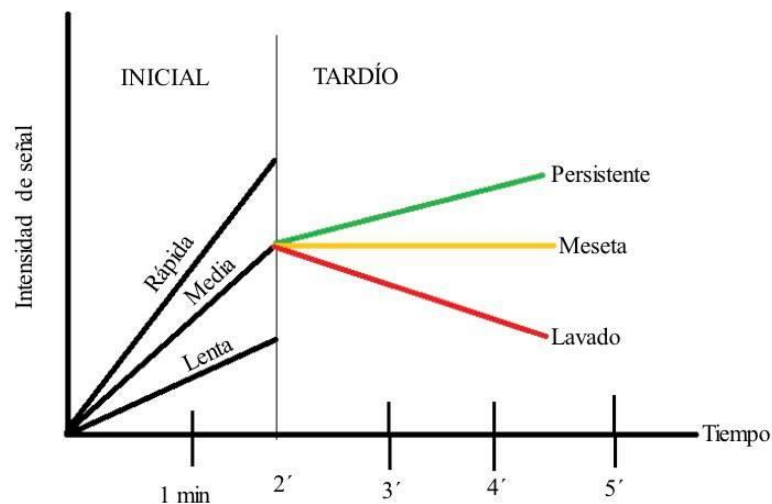
Imagen de una secuencia dinámica de mama. (a) Imagen de secuencia T1 sin contraste de la mama y (b) imagen de secuencia dinámica de la mama a los 1,2 s de inyectado el contraste



Las curvas cinéticas de reforzamiento de la densidad microvascular de las lesiones malignas juegan un papel importante en la determinación de la tasa inicial de absorción media de contraste y la heterogeneidad de realce del tumor. La Figura 4.13 presenta esquemáticamente las distintas fases en relación al tiempo de captación e intensidad de la señal.

Figura 4.13

Curvas cinéticas de realce de contraste



Nota. Adaptada de Fig. 5 en (Camps Herrero, 2011)

El análisis cinético se centra fundamentalmente en lesiones cuya captación muestra un aumento en la intensidad de señal significativo en la primera o segunda serie poscontraste. Inicialmente, la curva cinética de captación divide en fase inicial y tardía. La fase inicial de realce se refiere al incremento en la intensidad de señal dentro de los primeros dos minutos,

posteriores a la inyección de contraste intravenoso, o cuando la curva empieza a cambiar, de acuerdo al incremento de señal (en porcentaje). Por otro lado, los patrones dinámicos de captación de contraste se dividen en tres tipos. Si está incrementada del 50–60% corresponde al tipo "lento", del 60–100% al tipo "medio" y del 100% o mayor, al tipo "rápido", lo que representa un carácter cualitativo más que cuantitativo. La fase de reforzamiento tardío, se refiere a la curva de intensidad de señal a los dos minutos posteriores a la administración de contraste, o después de que la curva comienza a presentar cambios. Puede describirse "persistente" cuando existe aumento continuo y progresivo del realce (asociados con hallazgos benignos). "Meseta" (o plateau) cuando la intensidad de señal se mantiene constante después del pico inicial, siendo asociada a una lesión indeterminada con tendencia de malignidad; o "lavado" (washout), la cual muestra un lavado rápido o pérdida mayores al 10% de intensidad de señal máxima y se asocia con lesiones malignas y ganglios. Las lesiones malignas suelen mostrar una captación intensa y precoz (hasta el minuto 2), con una posterior meseta (en el 30% de los casos) o un lavado de contraste (60%) (Pérez–Zúñiga y col., 2012).

La resonancia magnética es el método con mayor sensibilidad para detectar el cáncer de mama (90–100%), aunque presenta una baja/moderada especificidad (60–80%), por lo que es muy importante correlacionar los hallazgos con antecedentes personales, exploración física, mamografía y ecografía para evitar realizar biopsias innecesarias (Costa y Soria, 2015). No es un método de estudio para la población en general, sino que tiene sus indicaciones precisas ante dudas o discrepancias, entre el examen físico del ginecólogo y un resultado anormal de la mamografía y ecografía. Permite clarificar y brindar un diagnóstico preciso en mujeres denominadas de "alto riesgo" (por senos densos o fuertes antecedentes familiares, mutaciones genéticas, antecedente de radioterapia en el tórax por linfoma y algunas enfermedades poco frecuentes). Por otro lado, es el método predilecto para estudiar las prótesis mamarias, donde se logra observar la integridad de la misma (permite observar roturas, herniaciones, etc.). Permite detectar cáncer en mujeres que poseen implantes o tejido cicatricial, el cual puede dar resultados inexactos en una mamografía. Esta prueba también puede ser útil para las mujeres con cicatrices de tumorectomía, en la cual puede verificar si ha ocurrido algún cambio. Como así también, detectar la propagación del cáncer de mama hacia la pared torácica, posibilitando modificar las opciones de tratamiento (Rodríguez Lucero, 2019). Esta técnica, además, no utiliza radiación ionizante, es indolora y no provoca efectos adversos. Sin embargo, presenta alto costo de adquisición, larga duración del examen con presencia de ruido (en ocasiones, puede resultar molesto), puede producir ansiedad en

pacientes claustrofóbicos, se encuentra contraindicada en mujeres embarazadas y lactantes, y en pacientes con insuficiencia renal, debido al empleo de medio de contraste.

4.2.3. Tomosíntesis digital

La tomosíntesis mamaria se revisó en el artículo de Rocha Garcia & Mera Fernandez, (2019), describiéndola como una herramienta de diagnóstico radiológico en desarrollo, describiéndose sus ventajas, tanto como mamografía diagnóstica como de cribado, como así también sus limitaciones; estudiándose la dosis de radiación utilizada en los procedimientos. Se concluyó que la principal ventaja de la tomosíntesis reside en la mejora de la tasa de detección del cáncer de mama, caracterización de la lesión, mejor estadificación tumoral y una disminución en la tasa de rellamados. La limitación principal se relaciona con la dosis de radiación. Además, la introducción de la imagen sintetizada como técnica sustituta de la mamografía convencional conllevó todos los beneficios de la tomosíntesis, con un ahorro de la dosis de radiación. Por último, el uso de tomosíntesis en el cribado requirió aún de estudios a largo plazo para su normalización.

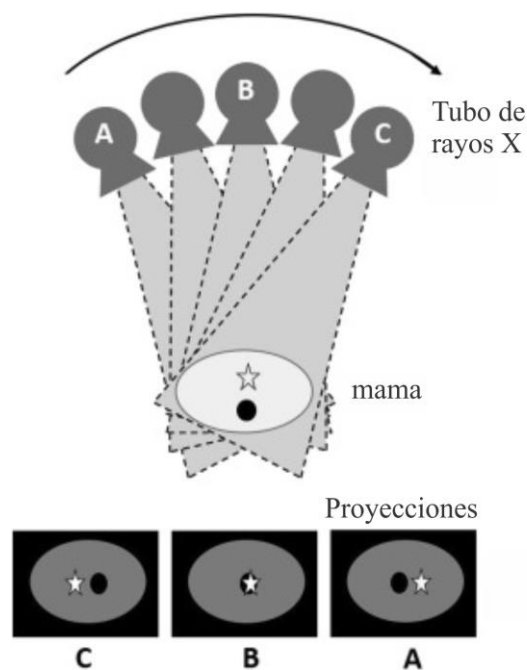
Esta técnica comienza su desarrollo con el advenimiento de los detectores en equipos mamográficos digitales directos (DR). Se adquieren imágenes bidimensionales de la mama comprimida en múltiples ángulos mediante el barrido del tubo de rayos X en un arco prefijado, que realiza movimientos de traslación y angulación, con el fin de adquirir proyecciones seriadas sobre un punto focal en diferentes ángulos, que pueden variar en un rango de 15°, 25° y 40°. Esto se realiza mediante múltiples disparos de bajas dosis de radiación que son absorbidos por la mama y captados por un panel detector digital (generalmente de Se), el cual puede ser estacionario o moverse en conjunto con el tubo. Se adquieren entre 60–70 proyecciones, para luego ser combinadas y “sintetizadas” en el plano escogido, permitiendo la reconstrucción cuasi–tridimensional de la mama, adicionando volumen en cortes de 1 mm de espesor. Las imágenes obtenidas en cada plano proporcionarán información adicional de la localización espacial, es decir, los cuadrantes en los cuales se sitúan los hallazgos. También pueden utilizarse rejillas convencionales anti–dispersión para mejorar la calidad de la imagen obtenida (Aspron, 2020). En la Figura 4.14 se presenta un esquema del principio de funcionamiento de esta técnica, la cual permite disminuir la superposición de imágenes entre el tejido mamario y las lesiones, visualizando imágenes o hallazgos como asimetrías o distorsiones no vistas en una mamografía convencional.

La dosis glandular media por proyección de un estudio de tomosíntesis se sitúa entre 1,7–2,2 mGy, que es 1–1,5 veces la dosis de una mamografía estándar. El uso combinado de

tomosíntesis con mamografía digital (“método combo”), al tratarse de una adquisición dual que obtiene por separado las imágenes de ambos estudios, multiplica por dos la dosis de radiación. Sin embargo, esta permanece dentro del límite de 3,0 mGy por proyección fijado en la normativa Mammography Quality Standards Act de la FDA (Rocha & Mera, 2019). No obstante, en este tipo de técnica, son requeridos sistemas de almacenamientos de gran capacidad dado el peso de los datos almacenados (Elizalde Pérez, 2014).

Figura 4.14

Principio de la tomosíntesis digital de mama. El tubo gira en un arco alrededor de la mama comprimida desde la posición A a C; las estructuras superpuestas se separan en las imágenes de proyección



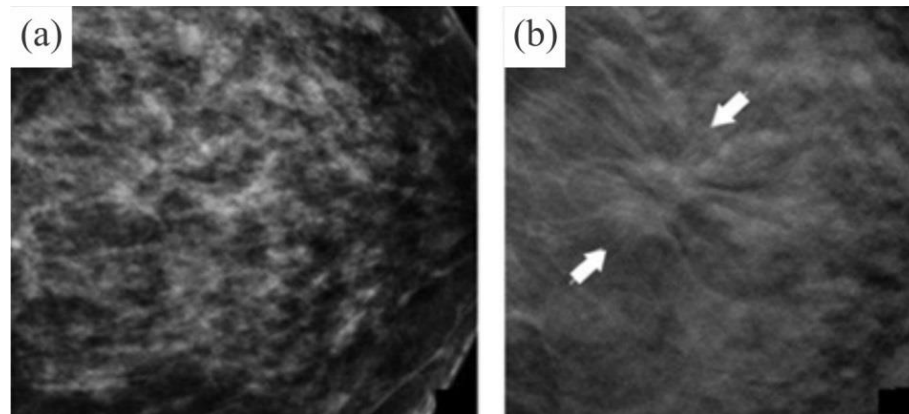
Nota. Adaptada de Fig. 3 en (Diffey, 2015)

La tomosíntesis permite detectar tumores en estadios tempranos, lo que no es posible con una mamografía, especialmente si se estudian mamas de característica densa. Por otro lado, disminuye el recitado en un 10–30%, debido a que la obtención de cortes en distintas angulaciones evita generar interrogantes por la superposición de tejido mamario. Este sistema de cortes permite identificar anomalías no detectables de manera clara en la mamografía convencional y por ende evita falsos negativos (Palazuelos y col., 2014). Además, ha incrementado la detección de distorsiones de arquitectura mamaria, que no son visualizadas en 2–D. Este hallazgo es una de las principales causas de falsos negativos de las mamografías. La Figura 4.15(a) representa una imagen magnificada 2–D de un sector de la mama que no evidencia hallazgos significativos, aunque si revela una distorsión de la arquitectura mamaria

(no visualizada en 2-D) correspondiente a una cicatriz radial, que si es visualizable por medio de una imagen 3-D, como se indica en la Figura 4.15(b).

Figura 4.15

Magnificación retroareolar cráneo-caudal izquierda. (a) Imagen 2-D de un seno denso y (b) imagen 3-D

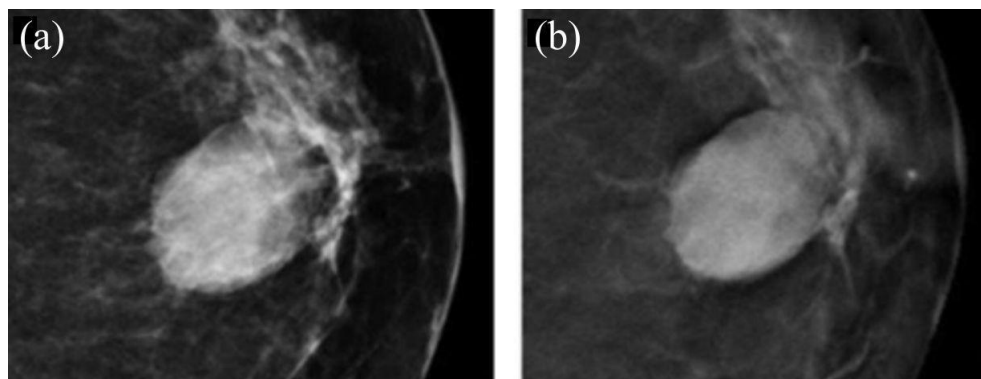


Nota. Recuperado de Fig. 3 en (Palazuelos y col., 2014)

Esta técnica presenta mayor sensibilidad que la mamografía digital en senos densos (aproximadamente un 15%). Permite mejor la delimitación de los contornos de las lesiones y practicar cambios en las categorías BI-RADS sin necesidad de nuevas proyecciones. La Figura 4.16(a) revela la magnificación 2-D de una zona de la mama, donde se observa un nódulo de contornos oscurecidos, la cual es comparada con una imagen obtenida por tomosíntesis (Figura 4.16(b)).

Figura 4.16

Magnificación oblicuo-media-lateral izquierda. (a) Imagen 2-D y (b) imagen 3-D



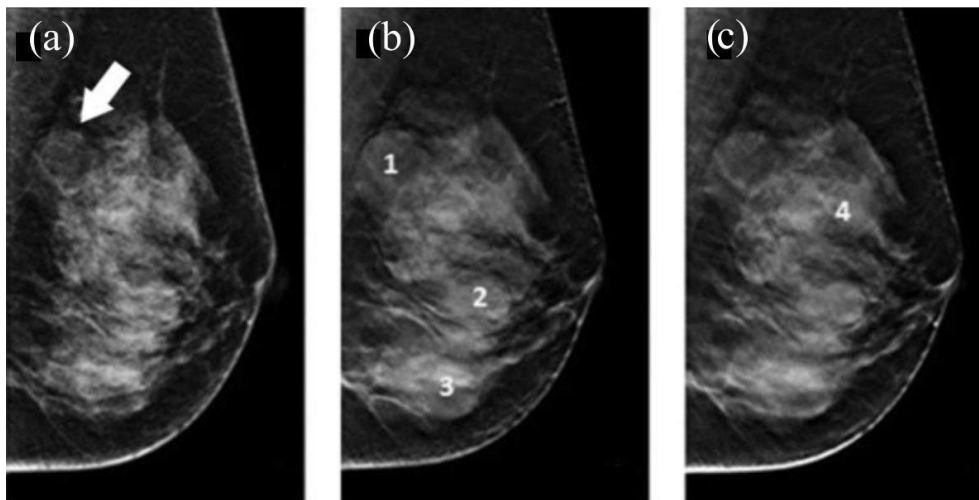
Nota. Recuperado de Fig. 4 en (Palazuelos y col., 2014)

Se observa una clara delimitación de los bordes de la lesión, con un contorno más definido. Por otro lado, en la Figura 4.17(a) se presenta una imagen 2-D de una mama densa, donde se observa una asimetría prepectoral. En cambio, en la Figura 4.17(b) se muestra un

corte realizado por la técnica de tomosíntesis, en la cual se observan tres nódulos que no son visualizados en la imagen 2-D. Una imagen subsecuente a la anterior, indica la presencia de un cuarto nódulo, el cual visto en las imágenes anteriores, como se indica en la Figura 4.17(c).

Figura 4.17

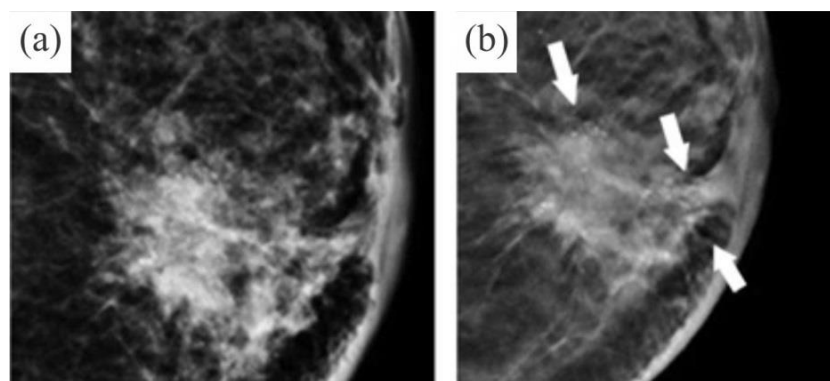
Proyección oblicuo-media-lateral izquierda. (a) Imagen 2-D, (b) imagen 3-D e (c) imagen 3-D subsecuente a la anterior



Nota. Recuperado de Fig. 5 en (Palazuelos y col., 2014)

Figura 4.18

Mamografía de tamizaje con magnificación media-oblicua-lateral izquierda. (a) Imagen 2-D y (b) imagen 3-D



Nota. Recuperado de Fig. 9 en (Palazuelos y col., 2014)

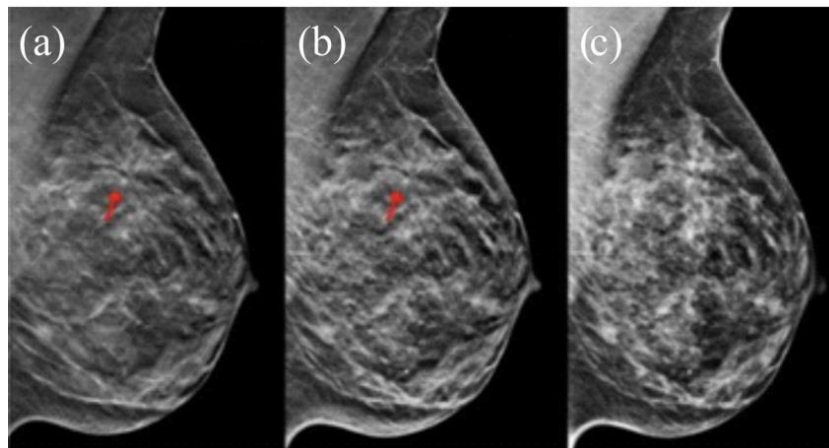
La mamografía digital con tomosíntesis ha demostrado una mayor especificidad que la compresión focal digital, lo que genera una reducción del número de biopsias de lesiones no malignas (Palazuelos y col., 2014). Presenta una sensibilidad del 90% y una especificidad del 79%. La tasa de detección de cáncer en tomosíntesis es de 8/1000 estudios en comparación con la mamografía digital, que resulta del 6,1/1000 estudios, lo que evidencia un incremento del 31%. Además, aumenta la tasa de detección de cáncer. La Figura 4.18(a) presenta la

imagen de una mamografía 2-D donde se observa asimetría frente a masa y la Figura 4.18 (b) representa dicha masa espiculada con microcalcificaciones pleomórficas y extensión ductal, evidenciado engrosamiento cutáneo.

Realizada la tomosíntesis, mediante un software C-View™ se genera imágenes 2-D sin la necesidad de una nueva exposición. Se denomina imagen sintetizada o C-View a una síntesis de todo el estudio de tomosíntesis, la cual es entregada impresa a la paciente (imagen más representativa de todos los cortes). En la Figura 4.19 se observa una mamografía sintetizada que ofrece la información que aporta una mamografía digital directa más la de una tomosíntesis 3-D. Se reduce la dosis de radiación al paciente y el tiempo de compresión, generando imágenes 2-D las cuáles tienen el mismo propósito que las imágenes de mamografía digital de campo completo 2-D en un examen de tomosíntesis. (Aspron, 2020).

Figura 4.19

Vista comparativa de (a) imagen 3-D tomosíntesis, (b) imagen C-View 2-D y (c) imagen 2-D de una proyección oblicua-media-lateral



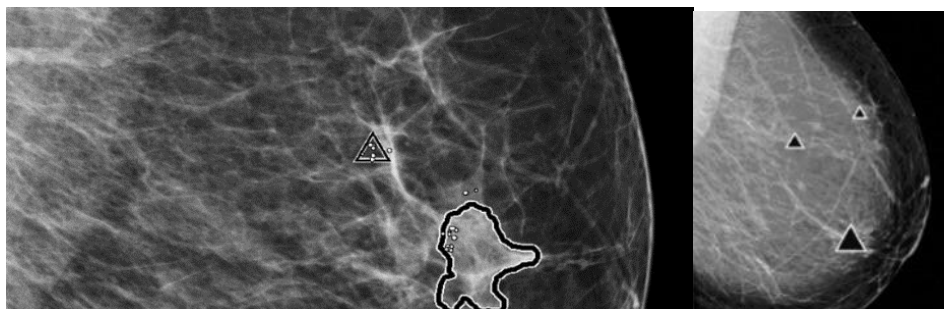
Nota. Recuperado de Fig. 39 en (Aspron, 2020)

Las técnicas avanzadas en la adquisición de imágenes, tales como la tomosíntesis de mama, están ayudando a superar limitaciones propias de la mamografía convencional. Actualmente, continúan realizándose investigaciones sobre la tomosíntesis y otras técnicas, tal que puedan contribuir a la detección temprana del cáncer y a mejorar la precisión diagnóstica. Entre algunos avances puede mencionarse el compresor de superficie curvada, que imita la forma de la mama y presenta curvatura en la pared torácica y en los laterales para reducir el pellizco, como así también, grandes avances en los softwares de aplicaciones, como lo son un sistema de detección asistida por un ordenador (p.e., ImageChecker® 2D CAD Technology) que, para múltiples conjuntos de datos 2-D, permite buscar en las mamografías digitales posibles microcalcificaciones y masas. Como se muestra en la Figura 4.20(a) las regiones de

interés son resaltadas, empleándose marcadores que amplían la región según la importancia de las características de la región, como se muestra en la Figura 4.20 (b). Esto permite obtener resultados con alta sensibilidad sin demasiados falsos positivos, lo que agiliza la revisión de los casos. Otro avance es la tomosíntesis con contraste y sustracción, lo cual podría generar nuevas indicaciones clínicas de esta modalidad. Los resultados preliminares son esperanzadores (Palazuelos y col., 2014).

Figura 4.20

Mamografía digital con software de detección. (a) Se resaltan diferentes regiones de interés y (b) marcadores que se amplían según la importancia de las características



Nota. Imagen extraída del sitio web de The Hologic® 3Dimensions™.

Esta técnica de diagnóstico presenta algunas desventajas, entre las cuales se puede mencionar, un costo mayor en comparación a la mamografía digital, ya que estos equipos requieren de un software específico. Se requiere mayor tiempo de trabajo profesional. La mamografía con tomosíntesis incrementa significativamente el tiempo de lectura comparado con la mamografía convencional (entre 35–65%), que es directamente proporcional a la experiencia del médico radiólogo. Los tiempos de lectura y de presentación de informes son prolongados únicamente para la tomosíntesis o en combinación con la mamografía 2–D, debido a la gran cantidad de imágenes generadas en cada caso. Por otro lado, la mamografía 2–D es el estándar de referencia para la detección de microcalcificaciones, donde hasta el momento, son mejor visualizadas en una mamografía convencional que en tomosíntesis. La tomosíntesis disminuye su sensibilidad (72%) en comparación con la mamografía digital (76%). Algunos nuevos desarrollos aprobados por la FDA (Imágenes sintetizadas C–View) podrían incrementar la visualización de microcalcificaciones en valores cercanos al 30% (Palazuelos y col., 2014).

4.2.4. Eco–doppler

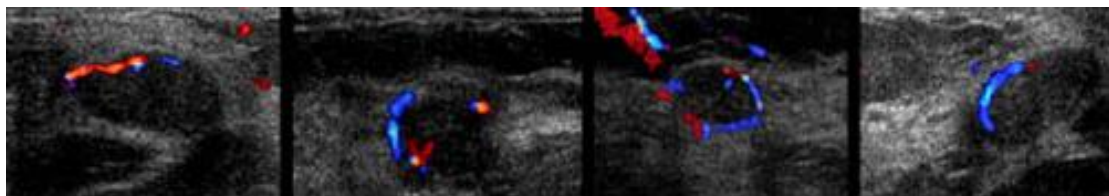
La técnica doppler color presenta buena utilidad como una técnica indispensable del ultrasonido mamario. El doppler color permite una mejor caracterización de los nódulos

mamarios mediante lo cual podría disminuir el número de biopsias innecesarias. Su impacto diagnóstico resultó ser variable según los estudios disponibles, lo que hace necesario estandarizar la técnica de evaluación y los parámetros a considerar. Aún se requieren estudios que entreguen mayor evidencia de su real aporte; mientras tanto, se recomienda el empleo de esta técnica (Horvarth y col., 2011).

El doppler color se convirtió en una herramienta indispensable y forma integral de la ecografía mamaria. Se utiliza con el objetivo principal de obtener información adicional útil como el tamaño, la cantidad y la distribución de los vasos presentes en la lesión, si esta presenta vascularización periférica o central, como así también, estudiar la velocidad, la dirección y la consistencia del flujo sanguíneo cuando circula por los vasos. Esta información que brinda el doppler color se representa con los colores rojo, azul y amarillo sobre la lesión en la imagen (Horvath y col., 2011). En la Figura 4.21 se presenta lesión benigna (fibroadenoma) con los colores representativos del doppler color.

Figura 4.21

Doppler color de lesión benigna compatible con fibroadenoma, con características normales en la distribución de la vascularización



Nota. Recuperada de Fig. 1 en (Horvath y col., 2011)

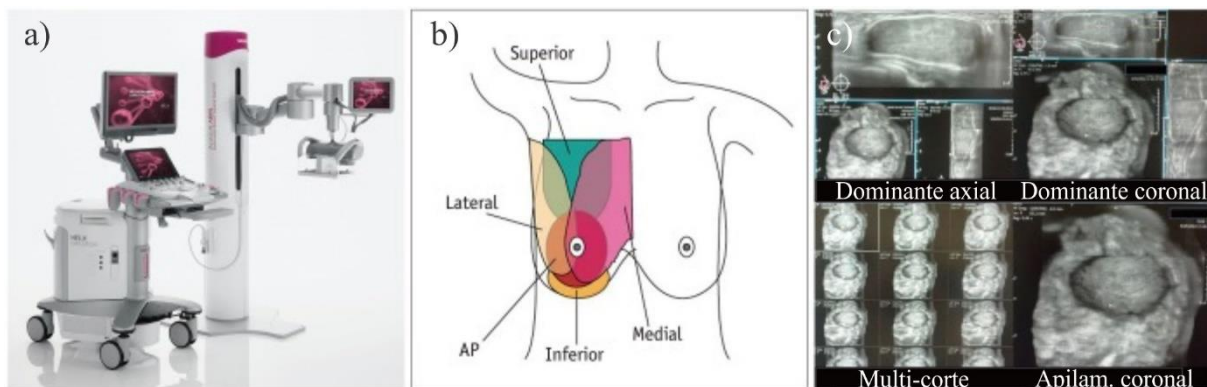
Los hallazgos doppler permiten una mejor categorización, especialmente de los nódulos. Esta técnica permite una mejor selección de los descubrimientos que requieren estudio histológico. Ayuda a diferenciar un nódulo benigno de uno maligno, partiendo desde la base que el tejido normal está menos vascularizado que las lesiones benignas y estas, a su vez, presentan menos vascularización que las lesiones malignas (Fleury, 2010). Como signos de benignidad en el doppler color pueden mencionarse los nódulos benignos, que más allá de presentar signos ecográficos bien definidos, presenta al doppler vasos capsulares de trayecto recto o curvilíneo con calibre irregular y distribución armoniosa, tendiendo a poseer un polo vascular periférico único. Este tipo de características se presentan en las lesiones como los fibroadenomas, adenomas lactantes y ganglios intramamarios. Con respecto a las estructuras que representan signos de malignidad al doppler color se encuentran los vasos intranodulares sin vasos capsulares, lo que aumenta el grado de sospecha en nódulos indeterminados o

sospechosos. Cuando un gran % de la imagen del nódulo se encuentra vascularizado, generalmente se trata de papilomas o de lesiones malignas (Horvath y col., 2011).

Con el avance tecnológico los equipos de diagnóstico han evolucionado, obteniéndose diagnósticos mucho más precisos. Dentro del diagnóstico por ultrasonido surge el equipo Automated Breast Ultrasound (ABUS), que permite detectar y diagnosticar el cáncer de mama. Un equipo ABUS típico se presenta en la Figura 4.22(a).

Figura 4.22

Equipo ecográfico ABUS automatizado ACUSON S2000 (Siemens Healthineers). (a) Escáner y dispositivo estacionario especial con transductor, (b) imágenes obtenidas de 3 a 5 vistas por mama y (c) vista de reconstrucción tridimensional y modo de visualización



Nota. Adaptada de Fig. 2 en (Kim y col., 2020)

La paciente se coloca en decúbito supino, realizándose vistas anteroposterior, medial y lateral de forma rutinaria y en la vista superior o inferior adicionalmente en los casos de mamas grandes (Figura 4.22(b)). La adquisición de imágenes en seis vistas tarda ~10 min. La serie de imágenes axiales son enviadas a la estación de trabajo para la reconstrucción 3-D de imágenes sagitales y coronales. La cantidad de imágenes varía según el grosor y la profundidad del corte (según el tamaño de la copa de la mama), pero generalmente se generan ~2000 imágenes (Figura 4.22(c)), con tiempos de lectura de ~9 min (Kim y col., 2020).

Emplea un transductor Reserve-Curve, de banda ultra ancha de 15 cm con amplio campo de visión, que permite adquirir imágenes 3-D volumétricas y en múltiples planos (axial, sagital y coronal) del tejido mamario. El grosor del corte se puede ajustar de 0,5 mm a 8,0 mm (valor predeterminado: 0,5 mm) y se adquieren hasta 448 cortes axiales; con espesores de 1–2 mm en corte coronal (Kim y col., 2020), que representa desde la piel hasta la pared torácica, de forma no-invasiva de rápida adquisición con alta resolución y compresión uniforme a lo largo de toda la mama, lo que ayuda a determinar la fase del cáncer con precisión antes de una intervención quirúrgica. Sin embargo, esta técnica presenta dificultad

en el estudio de la región axilar y no puede utilizarse de forma simultánea con otras herramientas diagnósticas (doppler o elastografía).

Está indicado como complemento a la mamografía o a la detección del cáncer de mama en mujeres asintomáticas, para quienes los hallazgos en mamografía de detección son normales o benignos y en pacientes con parénquima mamario denso. También puede utilizarse para el diagnóstico por imágenes de ultrasonido de mama en mujeres sintomáticas. Este equipo de ultrasonido, junto con la mamografía, puede detectar más de un 50% de los cánceres de mama invasivo, reduciendo de esta forma el factor de riesgo.

4.3. Métodos complementarios a la mamografía con difusión en auge

4.3.1. Elastografía por ultrasonido

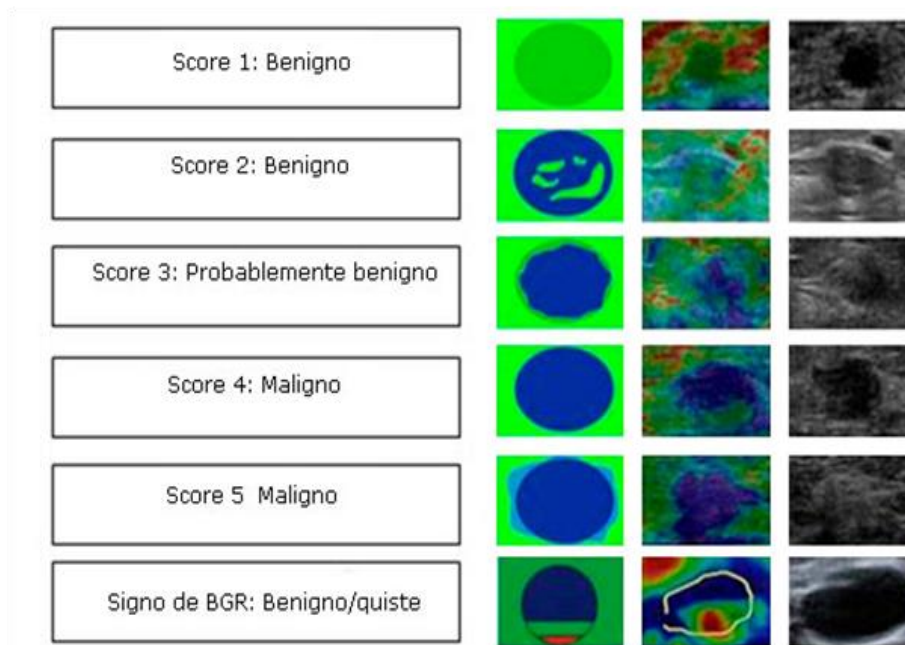
La elastografía mamaria ha sido objeto de gran atención, demostrándose que esta ha alcanzado una especificidad adecuada con alto valor predictivo negativo en combinación con ultrasonido. Resulta útil especialmente en nódulos pequeños, quistes complejos o quistes con contenido corpuscular, permitiendo reducir la necesidad de realizar una biopsia en las lesiones clasificadas como BI-RADS 3 en la imagen ultrasónica y posponer el seguimiento. Además, presenta un papel importante en el manejo de los nódulos < 5 mm que son visibles en la imagen de ultrasonido, pero no en la mamografía, en los que la reducción de la deformabilidad puede llevar a la biopsia en lugar de a una etapa de seguimiento. Por otro lado, la elastografía de deformación es útil en la evaluación de las propiedades del tejido elástico gracias al corto tiempo de examen requerido, la visualización en tiempo real, la interpretación inmediata y el coste limitado, y los criterios adoptados en la interpretación de las imágenes han demostrado ser adecuados en la práctica clínica (Goddi y col., 2012). Es una técnica no-invasiva que se utiliza como una herramienta accesoria a la ecografía, evaluando la consistencia o dureza de los tejidos, ya que las lesiones malignas presentan una dureza mayor a las que presentan las lesiones benignas, aportando información a las propiedades morfológicas, que son mostradas en el “modo B” de una ecografía. La ecografía junto con la elastografía permite alcanzar mejor especificidad (mayores a la ecografía), con resultados más fiables y completos (Camps & Sentis, 2008).

Existen dos modalidades de elastografía: semicuantitativa (strain elastography) y cuantitativa (shear-wave elastography). La primera requiere realizar una compresión con el transductor sobre la lesión a estudiar. El software del equipo generará un mapeo de color precompresión y posteriormente un mapeo poscompresión, representando el desplazamiento de la lesión, evaluando el tipo de dureza tiene a partir del desplazamiento de la imagen. En la

segunda, el desplazamiento de los tejidos es independiente de la compresión generada sobre la lesión. Esta modalidad permite la emisión de micropulsos acústicos hacia los distintos tejidos, obteniéndose un mapa de colores relacionado con los tejidos vecinos. Esta técnica no requiere de compresión, por lo que no existe demasiada variabilidad entre la compresión realizada por distintos médicos. Los mapas se presentan sobre la imagen en “modo B” adquirida en la ecografía, brindando información de la elasticidad (valor de dureza) de las lesiones con respecto al tejido adyacente, evaluándose la lesión en primera instancia en “modo B”, para luego realizar el estudio de elastografía, que tiene un tiempo de demora de 2–5 minutos (Fontanilla Echeveste y col., 2014; Frutos Arenas y col., 2012). Se recomienda emplear este tipo de estudio en la evaluación de lesiones superficiales, situadas a 2,5–3,5 cm de la piel (Franco–Hervert y col., 2014).

Figura 4.23

Esquema del aspecto general de la lesión según el score de elasticidad. (a) 1, (b) 2, (c) 3, (d) 4 y (e) 5



Nota. Recuperada de Fig. 1 en (Ruiz Cortes y col., 2016).

Una vez adquirido los mapas de colores (elastograma) se utilizan distintas escalas para la medición de la elasticidad. Dependiendo del equipo de ultrasonido, existirán diferentes espectros de colores para representar los distintos grados de dureza del tejido; por ejemplo, rojo a azul o blanco a negro. La escala de colores más empleada es la Ueno, que posee un score del 1(E1) al 5(E5) correlacionado con el sistema BI–RADS. El score 1 (color verde) corresponde a una imagen totalmente homogénea y elástica, lo que representaría una lesión

benigna y, el score 5 (color azul), indicaría la ausencia de elasticidad en toda la lesión y en el área circundante, representando una lesión altamente sospechosa de malignidad, siendo posible la realización de una biopsia de la lesión (Itoh y col., 2006). La Figura 4.23 presenta esquemáticamente la apariencia de las lesiones en la escala Ueno.

Las indicaciones en la que se complementa la ecografía con la elastografía/elastasonografía son en casos clínicos donde existe una lesión con BI-RADS 3, para diferenciar una masa benigna de una maligna, una masa sólida y una quística (los nódulos más duros son sospecha de malignidad); como así también, en presencia de una masa quística compleja, identificación de ganglios y en la evaluación de la vascularización de una masa susceptible de biopsia percutánea. Además, como control luego de una terapia neoadyuvante en pacientes que padecen tumores avanzados y para aumentar el valor predictivo en una evaluación ecográfica durante la estadificación del cáncer de mama (Lopez Ruiz & Pina Insausti, 2016).

Estudios realizados por especialistas han demostrado que la elastografía es un 100% efectiva, complementando a la ecografía “modo B”, mejorando su rendimiento diagnóstico; evita falsos positivos en scores E1 y E2, contribuye en la detección de lesiones BI-RADS 3 pudiéndose evitar biopsias innecesarias, y posee una efectividad del 92% cuando estamos en presencia de células malignas.

4.3.2. Mamografía espectral mejorada por contraste

La mamografía espectral mejorada por contraste (CESM) es una alternativa viable a la resonancia magnética de mama con contraste, permitiendo acceder a imágenes vasculares con una reducción del costo del examen. Esta nueva modalidad diagnóstica posibilita la mejora en la precisión diagnóstica, cuando las imágenes de rutina brindan resultados no concluyentes, siendo una alternativa a la resonancia magnética. Además, es una técnica de fácil realización en la práctica clínica diaria, siendo útil en indicaciones que incluyen exámenes de detección anormales, pacientes sintomáticas, estadificación preoperatoria del cáncer de mama, evaluación de la respuesta a la quimioterapia neoadyuvante, detección en pacientes con senos densos y con mayor riesgo de desarrollar cáncer de mama (Jochelson & Lobbes, 2021).

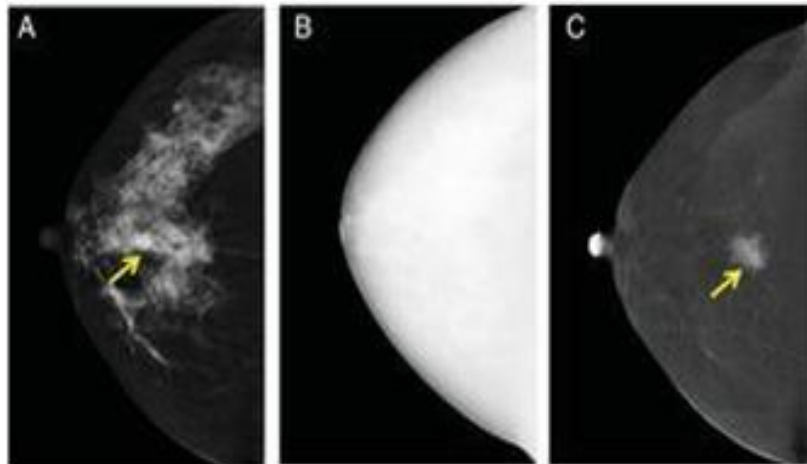
La mamografía CESM es un método similar a la mamografía convencional y alterno a la resonancia magnética, con la diferencia que se administra un medio de contraste (yodo), el cual mejora el contraste entre las lesiones malignas y el tejido mamario normal, facilitando la detección de lesiones sospechosas o tumores. Cuando los tumores crecen, se desarrollan vasos sanguíneos que proveen de nutrientes y oxígeno al tumor (angiogénesis). Estos nuevos vasos

sanguíneos se forman rápidamente y, por lo tanto, son "permeables", permitiendo que el agente de contraste se extravíe por estos vasos hacia los tejidos tumorales, siendo posible su realce al emplear protocolos de imagen específicos. Dado que el coeficiente de atenuación del yodo presenta una discontinuidad (edge- k) a un nivel de energía de 33,2 keV en comparación con el del tejido mamario que disminuyendo gradualmente (10–60 keV), la diferencia de atenuaciones entre la lesión mamaria que contiene el agente de contraste de yodo y el tejido mamario circundante se aprovechan en la mamografía de doble energía para visualizar el aumento del contraste de yodo. Además, permite valorar la forma, localización, contorno, número y tamaño de la zona tumoral que presenta realce de contraste (Jeukens, 2019).

El yodo puede ser visualizado adquiriendo dos imágenes, tomadas con diferentes energías, y realizando un posprocesado de las mismas. Estas imágenes se denominan de baja energía (espectro por debajo del edge- k del yodo) y alta energía (espectro por encima del edge- k). En baja energía, el espectro de rayos X es similar al de una imagen por mamografía digital de campo completo (25–34 kVp, ánodo de W, Rh o Mo; y filtro de Ag, Rh o Mo), donde si bien el yodo está presente en la mama (se administra ~2 min antes de la adquisición de la imagen), para este nivel de energía es invisible en la imagen. Para la imagen de alta energía, el espectro es generado por un voltaje de 45–49 kVp, con los mismos materiales de ánodo y filtro de Ti o Cu (remoción de fotones de rayos X con energías menores al edge- k). Administrado el agente de contraste (dosis de 1,5 ml/kg o ≥ 300 mg/mL) y luego de un tiempo prudencial de dispersión de este en la mama, se adquieren las imágenes mamográficas en el mismo orden que en el caso de una mamografía digital, con un tiempo de adquisición de 5–8 min posinyección. Durante cada adquisición, las imágenes de baja y alta energía se adquieren directamente una tras otra durante la misma compresión de la mama: después de la primera adquisición, el sistema cambia rápidamente el filtro y el voltaje del tubo para minimizar el tiempo entre las dos adquisiciones. El tiempo total de compresión de la mama de una sola exposición suele ser de 2 a 22 s, dependiendo de la composición y el grosor de la mama. Por otro lado, la imagen de alta energía no es de utilidad para fines diagnósticos, pero se utiliza para la construcción de la imagen recombina (Jeukens, 2019). En la Figura 4.24 se muestra un examen de mamografía contrastada (solo se muestra la vista cráneo-caudal derecha), observándose la imagen de baja energía (Figura 4.24(a)), de alta energía (Figura 4.24(b)) e imagen recombina (Figura 4.24(c)). En la imagen de baja energía se observa una imagen sospechosa, que se realza claramente en la imagen recombina. El tumor (carcinoma ductal invasivo) capta el medio de contraste debido a su neovascularización.

Figura 4.24

Estudio de mamografía contrastada en proyección cráneo-caudal de mama derecha. (a) imagen baja energía; (b) alta energía y (c) imagen re combinada



Nota. De Fig. 2 en (Travieso–Aja & Pérez–Luzardo, 2020)

En esta técnica, los resultados orientativos en la determinación de una lesión benigna, están relacionados con la ausencia de realce o si presenta masa con morfología ovalada o redondeada con márgenes circunscripto y realce homogéneo. En cambio, las indicaciones que orientan en la definición de una lesión maligna son el realce tipo “masa” con criterios de malignidad y el realce tipo “no–masa”. Cuanto mayor sea la intensidad del realce de los hallazgos mayor es el riesgo de malignidad, aunque deben considerarse otros descubrimientos, como son la multifocalidad (Gil–Bernal y col., 2021).

Con respecto a la mamografía 2–D, resulta de mejor utilidad en el diagnóstico de lesiones malignas. Diversos estudios han demostrado que posee una sensibilidad similar a la resonancia magnética y una especificidad mayor en cuanto a la detección de un tumor principal (probabilidad del 100%), mientras que en la mamografía 2–D es del 83% y en resonancia magnética del 97%. Cabe destacar que esta última es superior en la detección de lesiones adicionales. Con respecto a las pacientes referidas a tamizaje, la mamografía contrastada presenta mayor sensibilidad (100 %) y especificidad (87 %) que la mamografía 2–D. Debe destacarse que la especificidad de la mamografía contrastada es superior respecto de la resonancia magnética, debido a que se registran menos casos de falsos positivos y un mayor valor predictivo positivo, pero no se presentan diferencias significativas en cuanto al tamaño de la lesión entre una y otra técnica (García y col., 2019).

La mamografía contrastada es una técnica diagnóstica que se encuentra en expansión actualmente, debido a que aporta información diagnóstica y terapéutica con menor costo y resultados similares que la resonancia magnética en el diagnóstico del cáncer de mama.

Aporta información anatómica (al igual que la mamografía convencional) y funcional, ligada a la vascularización de los tumores, con bajo costo y tiempo de ejecución (respecto de una resonancia); otro de los beneficios es la sensibilidad y la especificidad con respecto a otros métodos de estudios. Además, es indicada para paciente con contraindicación a resonancia magnética (claustrofobia, implantes cocleares, marcapasos) y presenta mejor tolerancia en el resto de los pacientes (salvo contraindicaciones). Por lo general, es elegido por muchos mastólogos por su fácil interpretación (comparado con una resonancia), presentando menores falsos positivos, siendo un método excelente para correlacionar un realce nodular asociado a microcalcificaciones. Sin embargo, se presentan problemas derivados a la radiación ionizante y del uso de contraste yodado, como son: mayor dosis de radiación en comparación con la mamografía convencional (30–50% mayor) por la duración del estudio, ya que se adquieren el doble de imágenes; la administración de contraste yodado, el cual limita su uso como método de screening; pudiendo presentarse reacciones alérgicas al yodo, aunque hay estudios que han demostrado que la probabilidad es del 1% y, por último, aporta poca información diagnóstica en pacientes con prótesis mamaria (Travieso–Ajaa & Pérez–Luzardo, 2020).

MÉTODOS COMPLEMENTARIOS APLICADOS EN CASOS CLÍNICOS

5

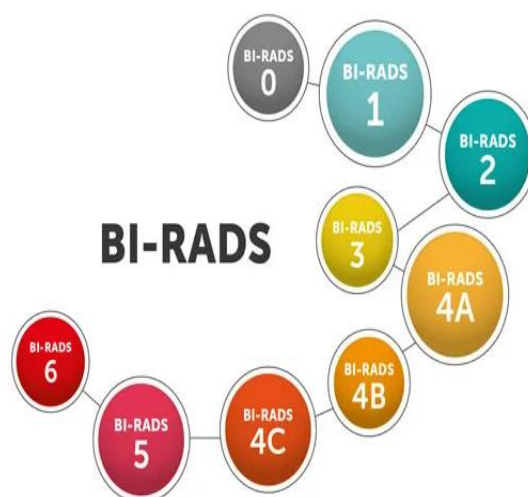
Se presenta una descripción del sistema estandarizado de clasificación BI-RADS y se realiza un análisis de diversos casos clínicos de interés en los cuales fueron aplicados distintos métodos complementarios de diagnósticos.

5.1. Sistema de clasificación BI-RADS.

El Colegio Americano de Radiología (ACR) desarrolló un método para la clasificación de los hallazgos mamográficos denominado Breast Imaging Reporting and System (BI-RADS, por sus siglas en inglés), empleado por radiólogos y médicos para interpretar y comunicar los hallazgos mamográficos. La Figura 5.1 representa gráficamente el sistema BI-RADS, el cual está conformado por siete categorías.

Figura 5.1

Representación gráfica del sistema BI-RADS



Nota. Figura extraída del sitio web de Diagnóstico Rojas. www.diagnosticorojas.com.ar

Actualmente, se lo considera como el “idioma” universal para el diagnóstico de la patología mamaria. Este método tiene como objetivos estandarizar la terminología, sistematizar los informes mamográficos (con el fin de que el mismo sea comprensible), categorizar las lesiones estableciendo el grado de sospecha y colaborar en la toma de decisiones por parte del médico profesional solicitante del estudio. Además, de reducir las

discordancias en la interpretación de las imágenes, se considera al sistema BI-RADS un instrumento que permite realizar un control de calidad de los estudios por imágenes de la mama. Este método también posee criterios estandarizados que pueden utilizarse para conceptualizar estudios de ecografía y de resonancia magnética (Aibar y col., 2010).

La categoría BI-RADS 0 corresponde a los estudios en los que no se logra definir con exactitud algún hallazgo, siendo estudios de carácter incompleto o insuficiente, presentando un valor predictivo del 13%, recomendándose la realización de pruebas adicionales y/o la comparación con mamografías previas. Los estudios mamográficos que describen hallazgos benignos como calcificaciones dérmicas y/o vasculares, microquistes liponecróticos, ganglios linfáticos axilares con cambio grasos y lesiones cutáneas; considerando en todo momento que las características de las mismas sean típicas y que no planteen dudas sobre su naturaleza o bien no se identifiquen hallazgos mamográficos, son consideradas mamografías normales y se categorizan como BI-RADS 1. La categoría BI-RADS 2 se caracteriza por la presencia de los nódulos y calcificaciones tales como: quistes simples, ganglios linfáticos intramamarios, quistes oleosos, hamartomas, lipoma galactocele, fibroadenoma con calcificación típica, calcificación periférica en “cascara de huevo”, calcificaciones típicas de papiloma y microcalcificaciones de morfología y distribución típica. Para las categorías BI-RADS 1 y 2, se sugiere la realización de control con seguimiento mamográfico en los años posteriores.

La categoría BI-RADS 3 incluye todos aquellos estudios mamográficos que presentan hallazgos probablemente benignos (nódulos solitarios, microcalcificaciones amorfas agrupadas, densidad asimétrica focal o asimetrías ductal); siendo necesario para su valoración complementar con proyecciones adicionales o ecografía. Presenta un valor predictivo positivo de malignidad bajo (del 2%), recomendándose un control a los seis y doce meses durante los dos primeros años, para controlar la estabilidad del (o los) hallazgo/s.

Las mamografías que describen lesiones probablemente malignas son consideradas como BI-RADS 4. Poseen un valor predictivo positivo de malignidad del 29–34% hasta 70%. Esta categoría se divide en tres denominaciones: A (hallazgos mamográficos con baja sospecha de malignidad), B (sospechas intermedias de malignidad) y C (sospecha moderada, pero no tan alta como en la categoría 5). Como hallazgo de subjetividad sospechosa se encuentran: nódulos de morfología irregular, contornos mal definidos y microlobulados con densidad superior o similar al parénquima; también son lesiones sospechosas las microcalcificaciones de morfología heterogénea, las distorsiones arquitecturales con espiculaciones irradiadas y las adenopatías axilares (ganglios aumentados de tamaño y

densidad). En esta categorización, se aconseja continuar con estudio histológico por biopsia percutánea.

El BI-RADS 5 se relaciona con estudios que presentan lesiones altamente sugestivas de malignidad, con valor predictivo positivo para la categoría superior al 95%. Dentro de los hallazgos de alta sospecha de malignidad podemos mencionar los nódulos de morfología indistintas con contornos espiculados, microlobulados o mal definidos (cuyas densidades pueden ser similar o superior al parénquima) y las microcalcificaciones de morfología lineal o ramificadas con diferente distribución. Se recomienda el estudio histológico por biopsia percutánea o biopsia radioquirúrgica. Por último, la categorización BI-RADS 6, incluye los estudios en los que ya se ha confirmado la malignidad de la/s lesión/es, visualizadas mediante la realización de la punción histológica. Se emplea antes de iniciar un tratamiento definitivo, ya sea quirúrgico, quimioterapia o radioterapia.

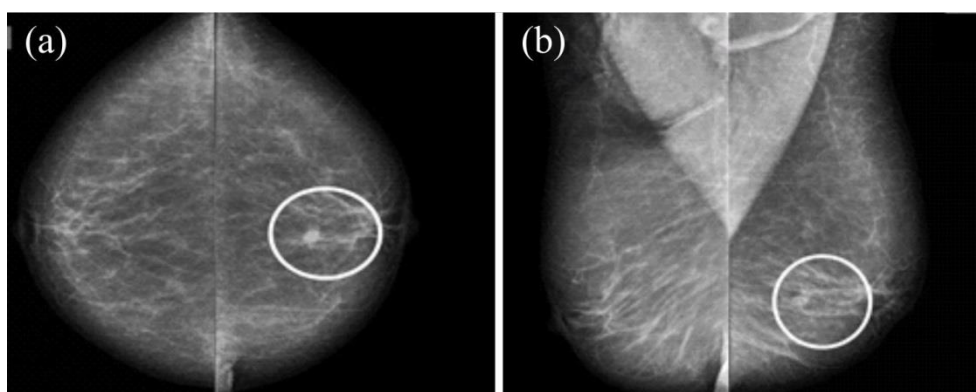
5.2. Análisis de casos clínicos

5.2.1. Caso clínico N° 1

Se presenta el caso de una paciente femenina de 75 años de edad. No posee antecedentes familiares y personales de cáncer. Manifestó inicio de menarquía a la edad de 12 años y de menopausia a los 43 años. Por otro lado, presentó etapa de gestación, parto y lactancia positiva. Al momento de ser realizado el cuestionario, refirió que concurrió al control anual debido a la presencia de nódulo de aspecto no-sospechoso en una imagen de control, el cual ya había sido visualizado en un estudio realizado durante el año 2014. El estudio previo fue realizado con equipo digital indirecto, empleando incidencias cráneo-caudal y oblicua-media-lateral.

Figura 5.2

Mamografía bilateral en paciente N°1. (a) Proyección cráneo-caudal y (b) oblicua-media-lateral, en la cual se observa una lesión nodular de 12 mm



Al realizarse el estudio mamográfico de control correspondiente al año 2015 (mismo tipo de equipo e incidencias), se observa una lesión nodular de 12 mm (anteriormente de 8 mm) de bordes poco definidos, la cual se presenta en la Figura 5.2, siendo categorizada como BI-RADS 0. Debido al aumento del tamaño de la lesión con respecto al estudio previo, se sugirió complementar con ecografía y mamografía magnificada para valorar la posibilidad de realizar una punción histológica.

La ecografía mamaria es realizada con un transductor de alta frecuencia se presenta en la Figura 5.3, la cual identificó la lesión visualizada en la mamografía como lesión sólida hipocogénica de bordes ligeramente irregulares de aspecto sospechoso, con un diámetro máximo de 7 mm, hallándose perpendicular al tórax.

Figura 5.3

Ecografía mamaria en paciente N°1. Se evidencia lesión sólida hipocogénica de bordes ligeramente irregulares de 7 mm

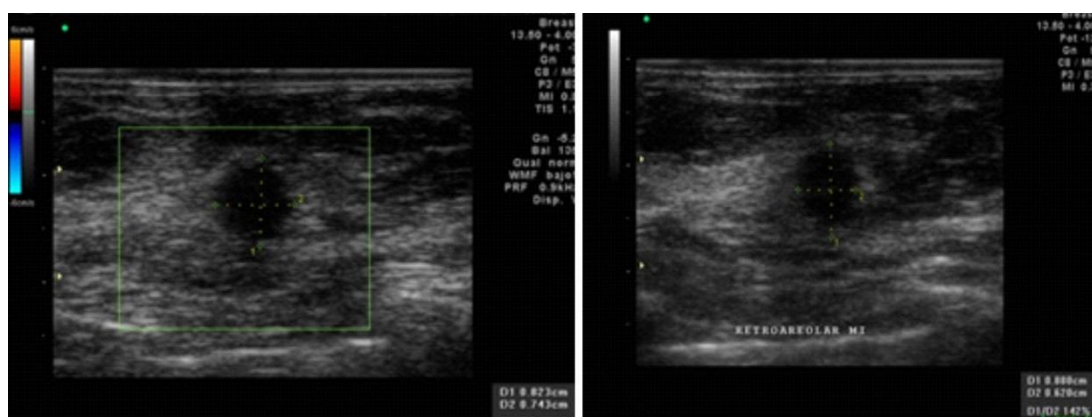
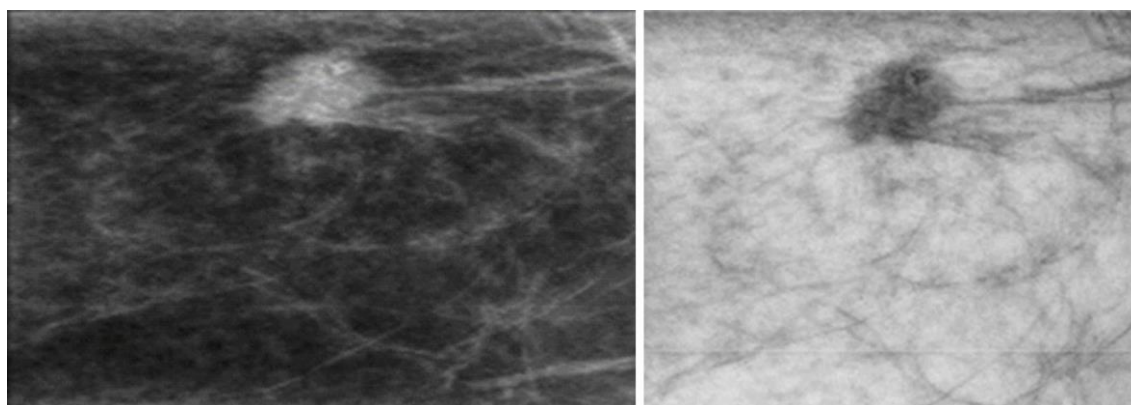


Figura 5.4

Mamografía magnificada y focalizada de lesión nodular de bordes irregulares en paciente N°1



La mamografía focalizada de la lesión en la mama izquierda se presenta en la Figura 5.4., la cual fue realizada con un equipo digital indirecto (CR), donde de las incidencias

cráneo-caudal y oblicuo-media-lateral se describe a la lesión como un nódulo denso de bordes irregulares, asociada a un foco de microcalcificaciones, sugiriendo una correlación histológica. De ambos estudios, se determinó que la categorización de la lesión corresponde con un estado BI-RADS 4. Considerando dicho resultado, se decidió la realización de una punción histológica, mediante la cual se diagnostica a la lesión como un carcinoma ductal infiltrante. Debido a esto, con posterioridad, se procedió a la extirpación de la lesión tumoral y de la cadena ganglionar axilar completa.

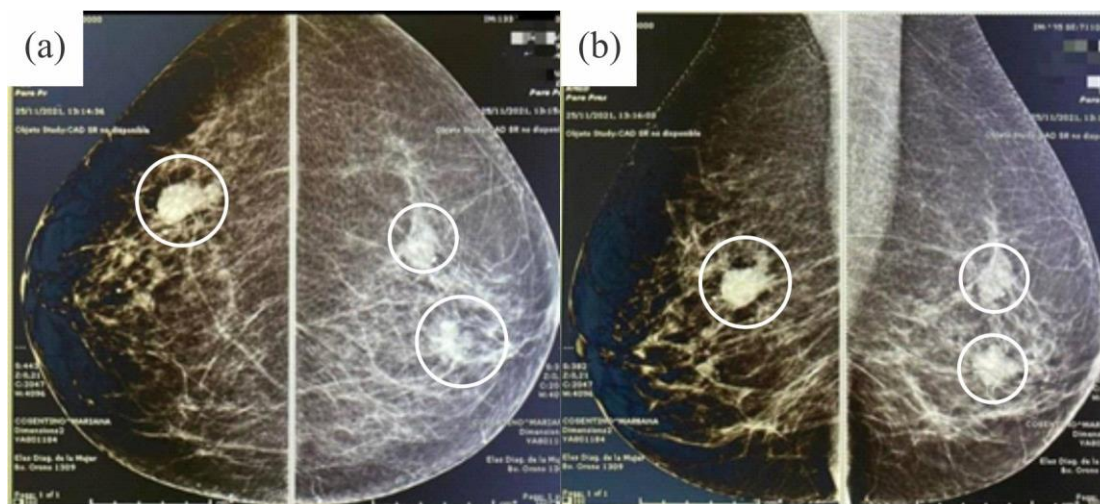
La realización de estudios complementarios (ecografía y mamografía magnificada y focalizada) permitieron hallar un nuevo estado de la lesión, que no había sido detectado anteriormente con el estudio mamográfico, permitiendo la realización de una biopsia histológica. Tras los resultados obtenidos de la biopsia, se decidió extirpar el tumor y la cadena ganglionar. Cabe destacar que más allá de la intervención quirúrgica, la realización de controles periódicos por parte de la paciente, permitió el abordaje a tiempo de la lesión en cuestión, permitiendo la realización de un tratamiento satisfactorio para la paciente.

5.2.2. Caso clínico N° 2

Se presenta el caso de una paciente femenina de 71 años de edad (no se reportan otros datos), que al momento de la consulta médica presenta un estudio previo (un año respecto de la fecha de consulta) el cual describe imágenes nodulares bilaterales, las cuales se muestran en la Figura 5.5.

Figura 5.5

Mamografía digital bilateral en paciente N°2. (a) Proyección cráneo-caudal y (b) oblicua-media-lateral, observándose múltiples lesiones nodulares



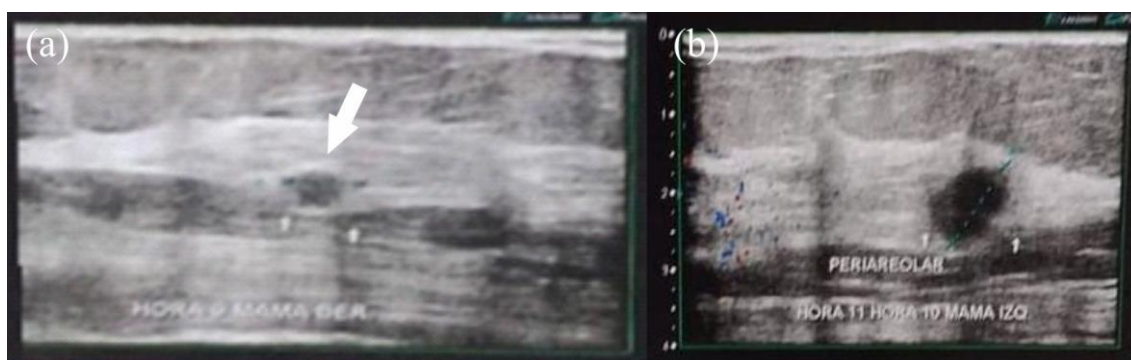
Como método de diagnóstico para el control de las lesiones visualizadas en el estudio previo y transcurrido un tiempo prudencial desde la realización de dicho estudio, se decidió

realizar nuevamente una mamografía bilateral y eco-doppler mamario. El estudio mamográfico fue realizado con un mamógrafo digital directo (DR), empleando proyecciones cráneo-caudal y oblicua-media-lateral. Dicho estudio visualizó un área densa con pérdida de arquitectura, con tejido heterogéneo en cuadrante supero externo de la mama derecha. En la mama izquierda a nivel de cuadrante ínfero-interno se visualiza un área densa, con pérdida de arquitectura y de bordes indistintos, con aumento de sus diámetros anteroposterior. En base a esto, la lesión es categorizada con BI-RADS 5 (mama heterogéneamente densa). Considerando las características de las lesiones se establece que resulta apropiado complementar el estudio con una resonancia magnética.

El eco Doppler mamario bilateral realizado se muestra en la Figura 5.6. El mismo fue realizado con un transductor de alta resolución, donde se detectó la presencia en la mama derecha de una imagen hipocogénica, lobulada, heterogénea con vascularización central y periférica (hora 9 y 10), ya visualizada en el estudio mamográfico. A su vez, se detectaron dos imágenes, una de ellas hipococica de 4,8 mm, compatible con un nódulo sólido (hora 9) y la otra en el cuadrante ínfero-externo espacio retromamilar, de carácter hipococica y heterogénea de 13,5 mm de diámetro mayor. Por otro lado, en mama izquierda se visualizó a nivel retromamilar una imagen hipocogénica, heterogénea de 11,8 mm, con vascularización central y periférica (hora 10 y 11), y otra imagen de similares características, de 16 mm. Ambas imágenes eran compatible con un nódulo sólido (hora 9 y 8). Por último, en hora 1 y 12, se evidenciaron pequeñas dilataciones ductales-ectasias ductales simples.

Figura 5.6

Eco-doppler realizada en paciente N°2. (a) mama derecha y (b) mama izquierda

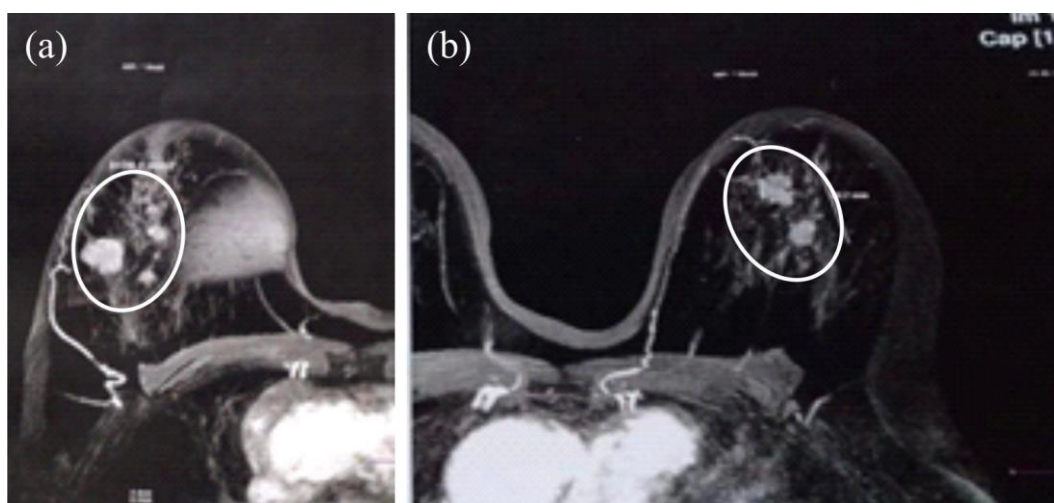


Debido a la descripción de las imágenes visualizadas en el estudio eco-doppler, coincidentes con las visualizada en el estudio mamográfico, se sugirió correlacionar las mismas con resonancia magnética con contraste, identificando la presencia de lesiones bilaterales, en mama derecha se determina un proceso multifocal y multicéntrico desarrollado en el cuadrante ínfero-externo, con una extensión anteroposterior > a 65 mm y a 3,5 cm del

pezón. En la mama izquierda, la lesión se desarrolla en el cono central con una extensión anteroposterior mayor a 43 mm y a unos 30 mm del pezón. Se visualizan, además, ganglios axilares derechos. El estudio correspondiente con la resonancia magnética se muestra en la Figura 5.7. Las lesiones identificadas por la resonancia magnética fueron categorizadas como BI-RADS 5, coincidiendo con el estudio mamográfico actual.

Figura 5.7

Resonancia magnética de las mamas en paciente N°2. (a) Proceso multifocal y multicéntrico de 65 mm en cuadrante ínfero externo de mama derecha y (b) lesión de 43 mm a nivel en cono central de la mama izquierda



En este caso, los estudios complementarios realizados contribuyeron a confirmar las lesiones nodulares y otros hallazgos no detectados en el estudio previo. A su vez, se reafirmó la categorización BI-RADS 5 asignada en el estudio mamográfico de control, definiendo la conducta a seguir frente a la patología diagnosticada.

5.2.3. Caso clínico N° 3

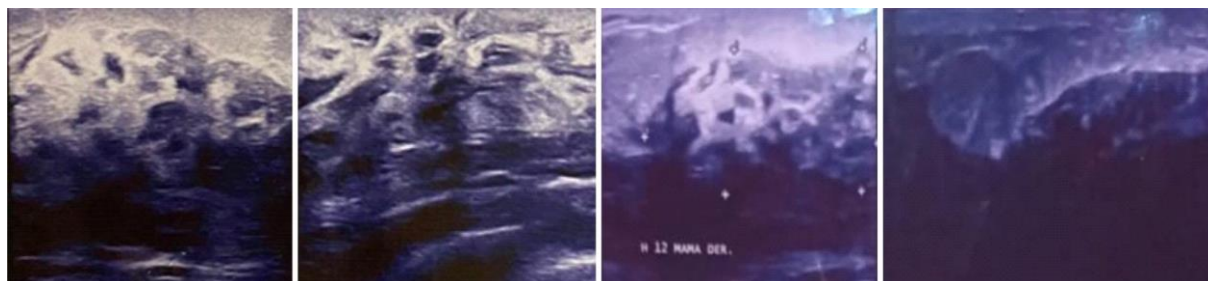
Se describe el caso de una paciente femenina de 31 años de edad. No goza de antecedentes familiares y personales de cáncer. Refiere que inició la etapa de menarquía a la edad de 13 años. Además, presentó gestación y lactancia positiva. La paciente acude a consulta sin estudios previos. Al momento del interrogatorio, la paciente manifiesta que concurre por posibles síntomas relacionados con mastalgia y palpación de bulto de aparición repentina.

De acuerdo a los síntomas y edad de la paciente se solicita la realización de una ecografía mamaria como primer método de diagnóstico, realizándose con transductor ecográfico específico de alta resolución. Se observa a nivel de hora 12 en mama derecha una imagen hipoeoica, heterogénea, paralela a la piel y de límites parcialmente definidos, con

escasa vascularización a la señal del doppler, cuyo tamaño estimado es $\sim 4 \times 2$ cm, según puede observarse en la Figura 5.8. Por otro lado, no se evidencia lesión ocupante de espacio en la mama izquierda. De acuerdo al hallazgo visualizado en dicho estudio fue sugerida la realización de estudios complementarios para correlacionar el mismo.

Figura 5.8

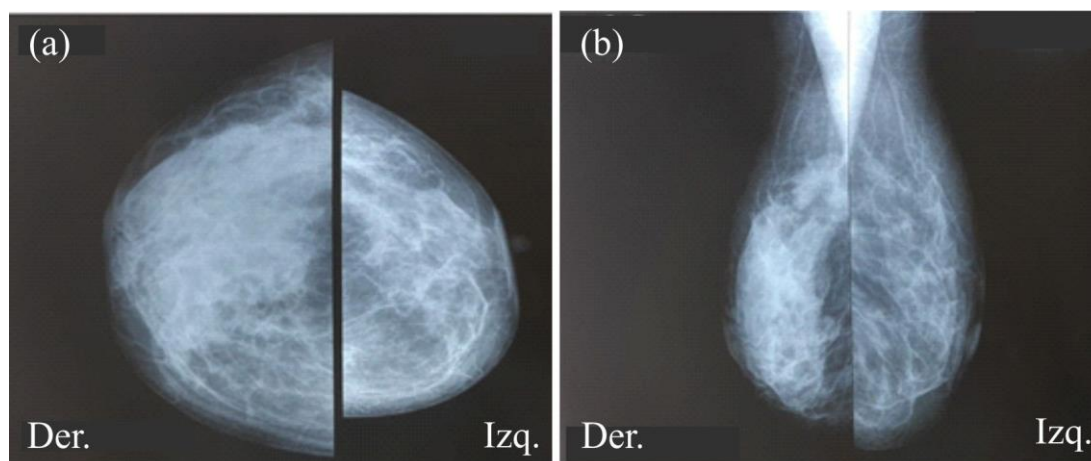
Ecografía mamaria en paciente N°3. Se evidencia lesión nodular en mama derecha de $\sim 4 \times 2$ cm



La Figura 5.9 presenta la mamografía bilateral adoptada como método complementario, la cual fue realizada con un equipo digital indirecto, habiéndose empleado las incidencias cráneo-caudal y oblicua-media-lateral, en las cuales se visualizaron cuerpos mamarios con escasa transformación adiposa, evidenciándose una marcada asimetría en la disposición y densidad del tejido glandular de la mama derecha respecto a la mama contralateral, que impresiona con características congestivas (inflamación).

Figura 5.9

Mamografía digital indirecta bilateral en paciente N°3. (a) Proyección cráneo-caudal y (b) oblicua-media-lateral. Se presenta asimetría de tejido glandular en mama derecha con respecto a su contralateral



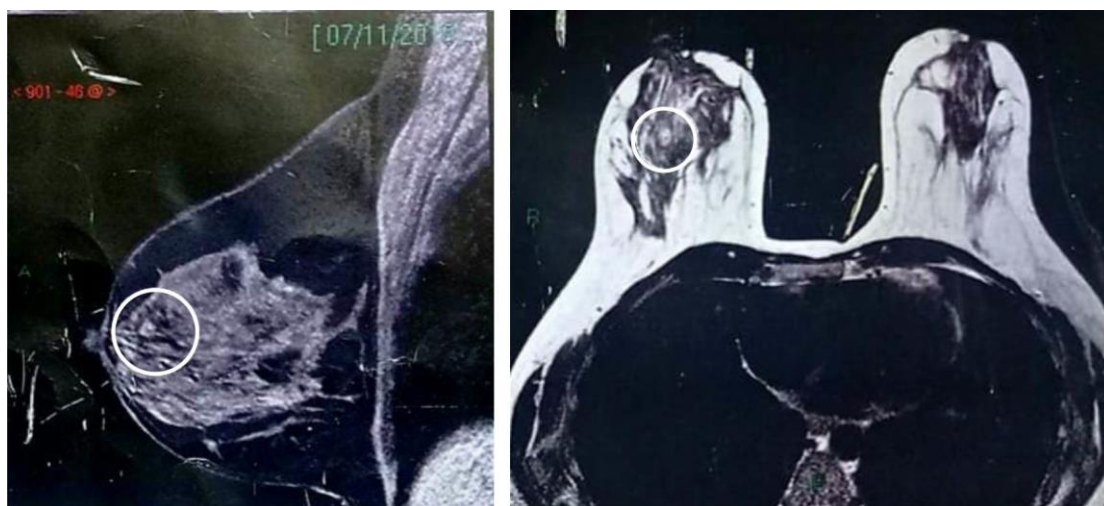De los hallazgos mamográficos se determina que la categorización de lo visualizado por la mamografía de la mama heterogéneamente densa corresponde a un estado BI-RADS 0. Debido a la categorización establecida y a que ambos estudios (ecografía y mamografía) no

aportan información relevante, fue necesaria la realización de un estudio por resonancia magnética.

La Figura 5.10 presenta el estudio de resonancia magnética bilateral sin medio de contraste. Cabe aclarar que esto disminuye considerablemente la sensibilidad y especificidad de la técnica diagnóstica. Se observa que ambas mamas presentan tejido glandular denso con asimetría glandular a predominio en la mama derecha. En el sector central de la mama derecha se visualiza un nódulo con apariencia ovalada de 12×10 mm aproximadamente y márgenes definidos, isointensa en secuencias T2 y con restricción de señal de imágenes en secuencias de difusión. De los resultados se concluyó que el diagnóstico era compatible con una mastitis, sin observarse signos de malignidad. Sin embargo, se sugirió la realización de controles estrictos en un tiempo prudencial (6 meses).

Figura 5.10

Resonancia magnética bilateral sin contraste en paciente N°3. Se visualiza una lesión nodular ovalada de 12×10 mm



Si bien los estudios solicitados al inicio no fueron determinantes para alcanzar un diagnóstico definitivo, dadas las características del tejido glandular mamario de la paciente, la realización de la resonancia magnética, aun sin el empleo de un medio de contraste, permitió determinar el diagnóstico definitivo de la patología.

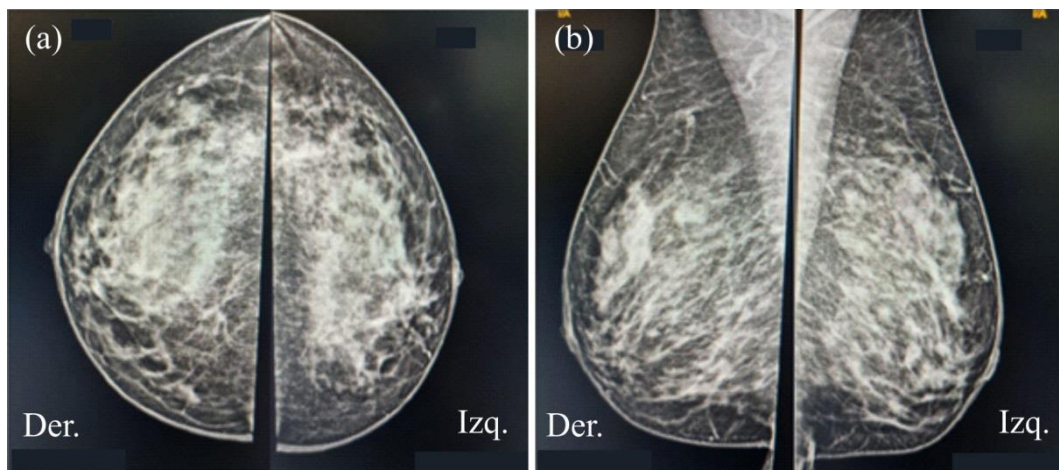
5.2.4. Caso clínico N° 4

Se presenta el caso de una paciente femenina de 46 años de edad. La paciente manifestó que inicio la menarquía a la edad de 14 años. No posee hijos ni antecedentes personales y/o familiares de cáncer de mama. La paciente acudió a un control anual, presentando un estudio mamográfico previo (del año 2019), el cual se presenta en la Figura 5.11, siendo realizado con equipo digital directo (DR) empleando incidencias cráneo-caudal y

oblicua–media–lateral. En dicho estudio se describió la presencia de mamas con tejido parenquimatoso heterogéneo con predominio retromamelonar, central y cuadrantes externos, con presencias de elementos redondeados, tractos fibrosos y trazos vasculares; observándose también calcificaciones puntiformes aisladas y ganglio axilar izquierdo, habiendo clasificado como examen mamográfico tipo BI–RADS 2, sugiriéndose la realización de controles anuales.

Figura 5.11

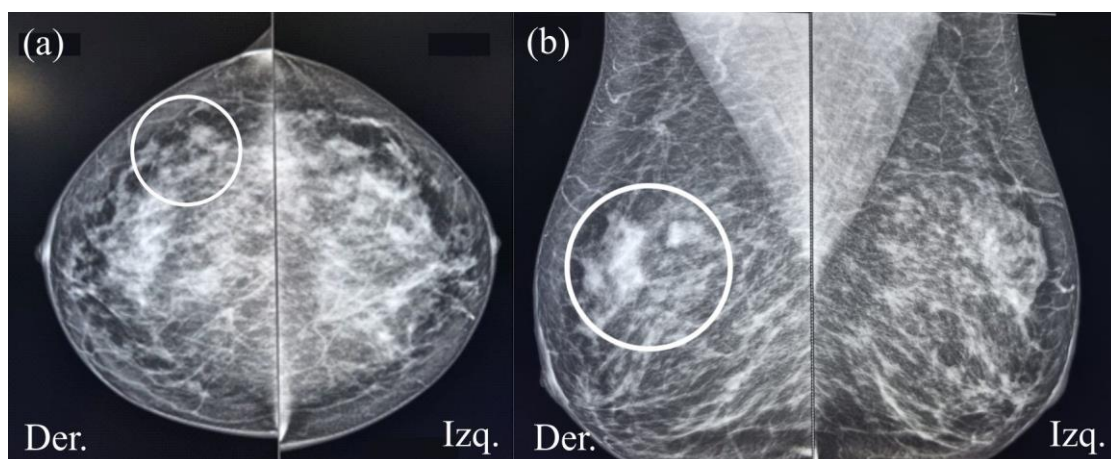
Mamografía digital bilateral realizada en 2019 en paciente N°4. (a) Proyección cráneo–caudal y (b) oblicua–media–lateral



Al realizarse el estudio mamográfico de control correspondiente al año siguiente (mismo equipo e incidencias) se observó la presencia de una opacidad nodular en la mama derecha, localizada en el cuadrante supero–externo. Esta imagen nodular se presenta en la Figura 5.12.

Figura 5.12

Mamografía digital bilateral realizada en 2020 en paciente N°4. (a) Proyección cráneo–caudal y (b) oblicuo–media–lateral



Por otro lado, se visualizaron calcificaciones bilaterales aisladas de tipo benigno y, ganglios bilaterales axilares de forma y tamaño conservados. Debido a los hallazgos obtenidos, se sugirió su evaluación mediante la realización de una mamografía focalizada. Dicho estudio fue categorizado como BI-RADS 0. En la mamografía focalizada de la mama derecha, fue identificada una imagen nodular hipodensa, homogénea y de bordes definidos; con un tamaño aproximado de 10×8 mm, ubicada en el cuadrante supero-externo. La imagen nodular hipodensa se muestra en la Figura 5.13. Debido al hallazgo detectado se sugiere correlacionar la lesión con un estudio mamográfico y ecográfico a los seis meses. El examen mamográfico focalizado determinó que el estudio sea recategorizado a BI-RADS 3.

Figura 5.13

Mamografía focalizada unilateral realizada en 2020 en paciente N°4. (a) Proyección cráneo-caudal y (b) oblicuo-media-lateral

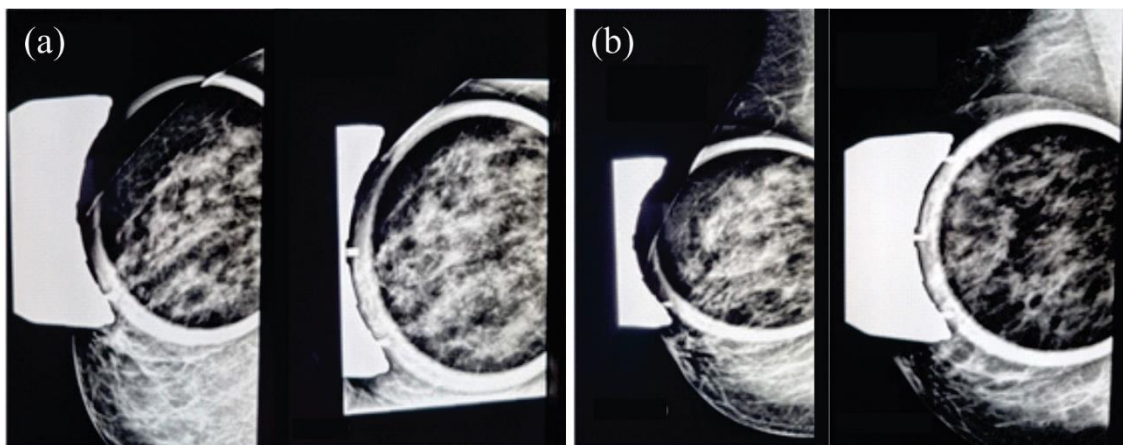
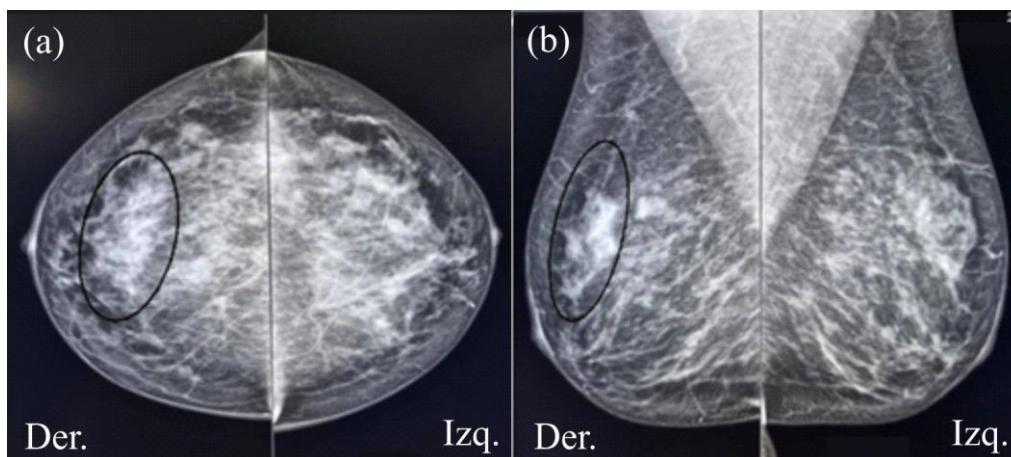


Figura 5.14

Mamografía digital bilateral en paciente N°4. (a) Proyección cráneo-caudal y (b) oblicuo-media-lateral



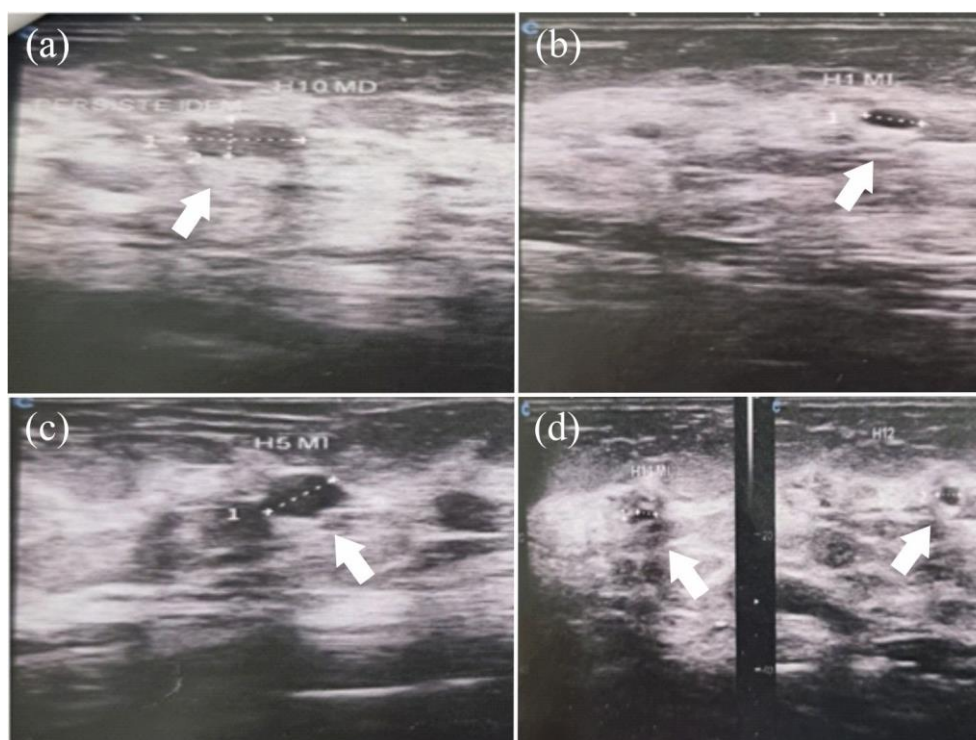
Como fue solicitado en el estudio focalizado se realizó el control transcurrido el tiempo indicado. La mamografía actual se realizó con equipo digital directo (DR) por medio

de incidencias cráneo-caudal y oblicuo-media-lateral, describiendo una alteración en los márgenes por la densidad glandular adyacente al nódulo, que ya había sido visualizado en la técnica focalizada. En la Figura 5.14 se presenta la mamografía digital bilateral.

En Figura 5.15 se presenta el estudio ecográfico bilateral realizado con transductor de alta frecuencia.

Figura 5.15

Ecografía bilateral realizada en paciente N°4. (a) Hora 10 en mama derecha y en mama izquierda (b) hora 1, (c) hora 5 y (d) horas 11 y 12

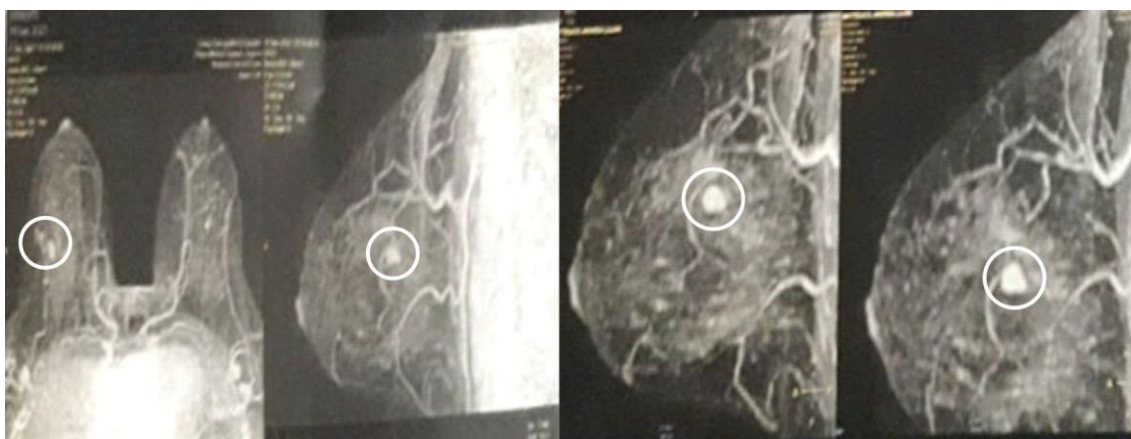


Se determinó que la lesión en la mama derecha, visualizada en los estudios anteriores, resultó ser una imagen nodular hipocogénica de límites netos, ubicada en hora 10, con eje mayor paralelo a la piel, con tamaño de $\sim 8,7 \times 5$ mm. En la mama izquierda (horas 1, 5, 11 y 12) se visualizó la presencia de imágenes líquidas no descriptas en estudios previos, donde la que se hallaba en hora 5 presentaba mayor tamaño ($\sim 6,5$ mm vs $\sim 4,5$ mm, $\sim 1,2$ mm y $\sim 1,8$ mm, respecto de hora 1, 11 y 12, respectivamente). Dado que la imagen nodular en mama derecha persistía, fue sugerida la realización de una punción histológica. Ambos estudios fueron categorizados como BI-RADS 3. De acuerdo con la sugerencia realizada y la categorización de la lesión, la punción histológica dio como resultado la presencia de una lesión bifásica estroma-epitelial de tipo fibroadenoma. Siendo la muestra de material de muy baja representatividad, se sugirió la realización de un estudio histológico de la totalidad de la lesión para una correcta tipificación.

Antes de la extirpación total de la lesión, se decidió realizar una resonancia magnética con contraste de gadolinio, habiéndose empleado un equipo con magnitud de campo de 1,5 T y bobina para mama, empleando las secuencias: axial T1, axial T2, sagital T2, axial T2 con Fat-Sat y sagital STIR. Las secuencias realizadas describieron la presencia de quistes pequeños aislados e imágenes ganglionares en axilas, en general, pequeñas e inespecíficas; donde algunas aparentaban pérdida de la relación cortico hiliar, presentándose la mayor de ellas en la axila derecha con un tamaño de unos 16 mm. Posterior a la administración de contraste de gadolinio se observó un discreto realce de fondo. A su vez, en el plano medio de la mama derecha (en hora 9–10) se evidencia un realce nodular oval de 13 mm con contornos en parte circunscriptos y en parte mal definidos de carácter no-específico. Esta lesión se muestra en la Figura 5.16. Dicho estudio fue categorizado como BI-RADS 0. Por otro lado, se recomendó profundizar el estudio mediante la realización de una biopsia histológica.

Figura 5.16

Resonancia magnética con contraste. Se observa una lesión nodular oval de 13 mm



Si bien fueron realizados los controles anuales dentro de un tiempo prudencial y dado la gran información que fueron obtenidas por los distintos estudios complementarios realizados (mamografía focalizada, ecografía, biopsia y resonancia magnética) en la etapa de control, debió recurrirse a la intervención quirúrgica y nueva biopsia histológica para brindar un grado de mayor seguridad diagnóstica.

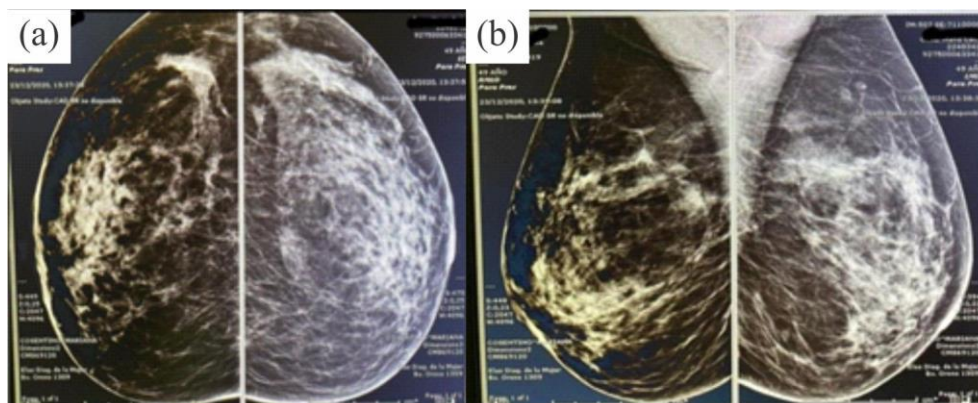
5.2.5 Caso clínico N° 5

Se describe el caso de una paciente femenina de 50 años de edad (no se reportan otros datos). La paciente concurrió al control anual con un estudio mamográfico bilateral previo, el cual se muestra en la Figura 5.17, donde no mostraba lesiones sospechosas de malignidad. El mismo fue categorizado como BI-RADS 0. Como control de rutina le fue solicitada la realización de una mamografía bilateral con equipo digital directo (DR) empleando

incidencias cráneo-caudal y oblicua-media-lateral, las cuales describieron en la mama derecha, dos áreas densas de contornos espiculados en el plano profundo del cuadrante supero-externo.

Figura 5.17

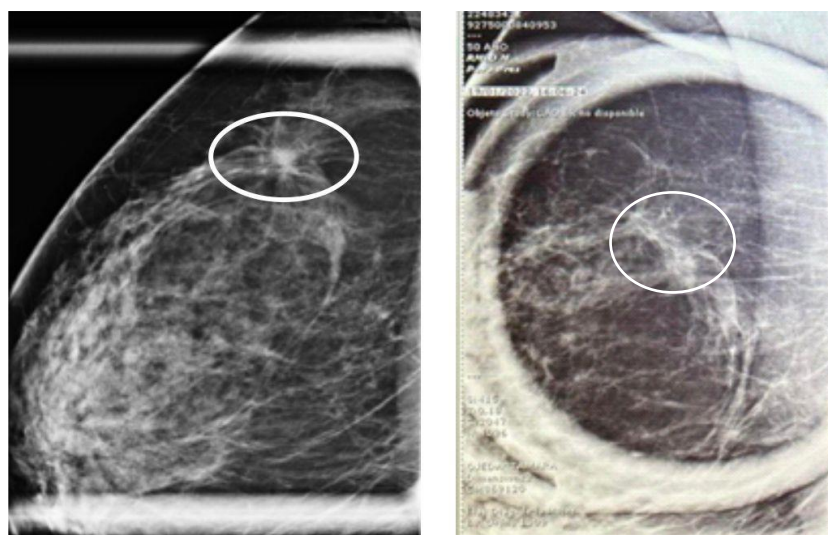
Estudio mamográfico bilateral previo al control actual en la paciente N°5. (a) Proyección cráneo-caudal y (b) oblicuo-media-lateral



Habida cuenta de lo descrito, el estudio actual se complementó con un estudio ampliado y focalizado del área densa, habiendo resultado en la visualización de un parénquima denso, heterogéneo y de forma pseudo-nodular, con persistencia de áreas densas de márgenes espiculados y densidad media; con algunas espículas parcialmente superpuestas con muy tenues imágenes cálcicas puntiformes en su proyección, siendo prácticamente imperceptibles. Debido a esto fue sugerida su correlación con una tomosíntesis y resonancia magnética de la mama para una mejor valoración de las lesiones. En la Figura 5.18 se representa el estudio ampliado y focalizado con sus respectivos hallazgos.

Figura 5.18

Mamografía ampliada y focalizada de lesión nodular de la mama derecha en la paciente N°5



La Figura 5.19 presenta la evaluación de la lesión mediante slice por slice con técnica de tomosíntesis por proyecciones bilaterales 3-D y la Figura 5.20 proyecciones unilaterales perfiladas a 90° de la mama derecha.

Figura 5.19.

Técnica de tomosíntesis 3-D bilateral en paciente N°5

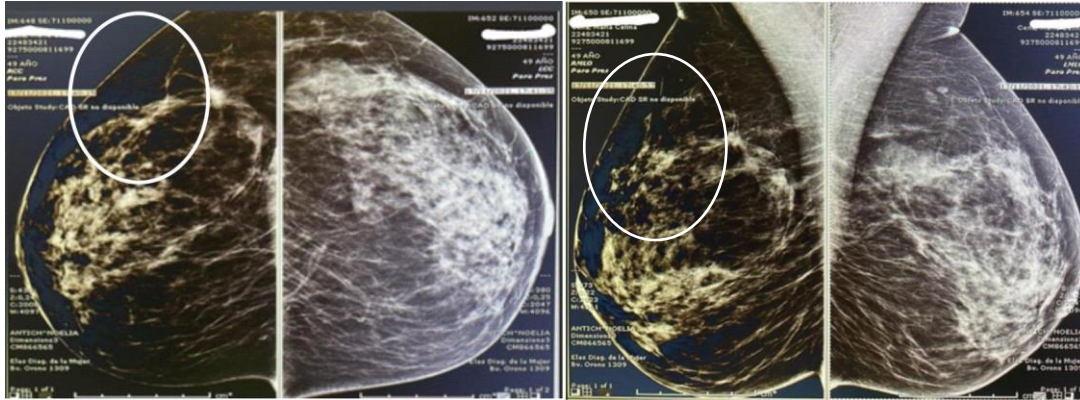
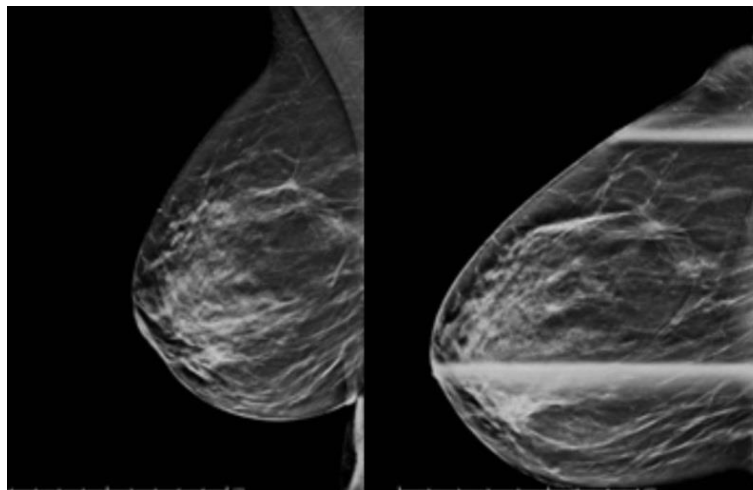


Figura 5.20.

Técnica de tomosíntesis 3-D de perfil focalizada a 90° unilateral en paciente N°5



Se evidenciaron dos lesiones espiculadas y próximas entre sí. Entre ambas imágenes al menos involucran un plano de aproximadamente 24 mm. Las secuencias realizadas de la resonancia magnética describieron la presencia de quistes bilaterales pequeños, dilatación de conductos galactóforos de contenido denso retroareolar, predominantes en la mama derecha. Además, fueron observadas imágenes ganglionares axilares pequeñas e inespecíficas. Por otro lado, las secuencias con contraste gadolinio evidenciaron pequeños focos de realce inespecíficos en ambas mamas. A su vez, en el plano posterior del cuadrante supero-externo de la mama derecha, se observaron dos imágenes de realce nodular con contornos espiculados y patrón de realce interno heterogéneo. Estas lesiones sugirieron alta celularidad con una

correlación histológica. De ambos estudios se determinó que la categorización de las lesiones de la mama heterogéneamente densa correspondía con BI-RADS 4.

Mas allá de la responsabilidad de la paciente al concurrir a los chequeos anuales y de la realización de estudios complementarios, los cuales fueron decisivos en base a lo hallado en la mamografía inicial de control, se determinó la necesidad de la realización de un estudio histológico para la confirmación de la patología. En este caso los métodos complementarios fueron de utilidad en el aporte de información de la lesión permitiendo llegar a un diagnóstico definitivo.

CONCLUSIONES



6.1. Conclusiones generales

El cáncer de mama es una de las enfermedades más habituales que afecta a mujeres. No existe un único procedimiento capaz de prevenirlo de manera absoluta, pero sí, conductas a seguir y métodos diagnósticos que utilizados correctamente pueden reducir el impacto y/o la aparición de esta enfermedad, permitiendo en la medida de lo posible, detectar el cáncer cuando aún no se han manifestado síntomas. Los procedimientos para el estudio diagnóstico de las patologías de la mama están en constante desarrollo y perfeccionamiento, incorporando nuevas metodologías, cuyo principal objetivo reside en mejorar la calidad de la imagen, brindando resultados más precisos y acertados. La mamografía cumple un rol preponderante, por ser hasta el momento, el principal método de estudio por imágenes y de gran ayuda para el tamizaje de la enfermedad, sobre todo en pacientes asintomáticas. Más allá de su alcance, en algunos casos, no es una técnica altamente precisa o determinante, surgiendo la necesidad de realizar otros exámenes empleando métodos imagenológicos que completen dicho estudio inicial.

La realización de entrevistas no-estructurada a diversos profesionales del área determinó que las pacientes concurren principalmente a consulta para la realización de una mamografía como medio de control, con un alto cumplimiento en la realización de estudios complementarios solicitados. Consideraron que los métodos complementarios son una herramienta valiosa para lograr un diagnóstico y detección temprana del cáncer de mama. Estas entrevistas permitieron direccionar el trabajo de Tesina hacia aquellos métodos de diagnóstico de mayor relevancia, considerando diversas metodologías disponibles en la actualidad.

En la actualidad, la mamografía digital es el método de diagnóstico por excelencia en el screening mamográfico, existiendo diversos métodos complementarios que mejoran el proceso de diagnóstico, donde el criterio médico juega un rol preponderante a la hora de prescribir el método más adecuado. Se determinó que como primera medida es habitual la realización de proyecciones adicionales (amplificadas y focalizadas) y que el estudio ecográfico presenta alta utilidad cuando en las mamografías los resultados hallados son insuficientes o dudosos como para definir un diagnóstico, siendo un método de diagnóstico ideal para el estudio y/o

seguimiento en mujeres menores a 40 años (prevalencia de mamas densas). Por otro lado, el *ultrasonido* resultó ser un procedimiento beneficioso dado que no emplea radiaciones ionizantes y de gran utilidad en el intervencionismo mamario (lesiones detectadas por este método), ya sea para la realización de punciones para la toma de material de biopsia (definición de patologías) y para la realización de marcaciones previas a una cirugía. En cuanto a la *resonancia magnética*, se ha convertido en una parte esencial de las técnicas de diagnóstico por imágenes en la evaluación de la glándula mamaria, permitiendo mejorar la capacidad del diagnóstico del cáncer de mama, resultando en un incremento de las opciones de tratamiento y, en último término, del pronóstico de las pacientes, donde siempre debe ser utilizada juntamente con la información proporcionada por el estudio de mamografía y ecografía. Se determinó que su espectro de aplicaciones clínicas está en continua expansión y se espera que en breve se convierta en una técnica habitual en todos los servicios de radiología (al igual que la tomosíntesis). Como forma evolucionada de la mamografía digital, la *tomosíntesis* resultó ser un método seguro, con dosis de radiación dentro de lo permitido; demostrando cambios importantes en el diagnóstico de cáncer de mama por su mejor desempeño (aumento en la sensibilidad y especificidad), en comparación con la mamografía convencional 2-D. La disminución del rellamado mediante esta nueva tecnología tendría un valor significativo en la reducción de costos, atención oportuna y disminución en la ansiedad de la paciente. Por último, se estableció que la elastografía es una herramienta que cuenta la ecografía de gran aporte y que, en ciertos casos, puede complementarla para mejorar la interpretación de los resultados de un segmento o nódulo en estudio; valorando la elasticidad o dureza de dichos tejidos, mejorando el rendimiento de la ecografía de modo B y detectando lesiones incluidas en el grupo BI-RADS III. Además, de brindar un diagnóstico precoz de cáncer de mama antes de la realización de una biopsia.

Los análisis clínicos abordados determinaron que, en su mayoría, es necesario incluir uno o más estudios de diagnóstico por imágenes como complemento a los hallazgos detectados en el estudio de la mamografía convencional, siendo está considerada como estudio de partida por parte de los médicos tratantes. Se estableció la importancia del aporte de información dado por el avance tecnológico en métodos de diagnósticos por imagen, donde en algunos casos es resolutivo y, donde en aquellos casos en los cuales no es suficiente debe recurrirse al intervencionismo guiado (también por métodos imagenológicos), para la extracción del material histológico, su análisis y, por último, determinar un diagnóstico definitivo.

Como balance final de trabajo de Tesina, se estudiaron diferentes métodos complementarios a la mamografía, considerando las diversas metodologías disponibles en la

actualidad y zona de influencia, que permitieron la determinación del diagnóstico temprano del cáncer de mama, realizándose una revisión apropiada de las fuentes bibliográficas disponibles y diversas entrevistas a profesionales médicos especialistas en diagnóstico por imágenes, mastólogos, ginecólogos, entre otras especialidades; evaluándose diferentes casos clínicos de relevancia para este trabajo de Tesina.

6.2. Trabajos futuros

La detección temprana del cáncer de mama mediante mamografías sistemáticas puede encontrar lesiones para las cuales el tratamiento es más efectivo y, en general, más favorable para la calidad de vida. Sin embargo, el daño causado por estas incluye la creación de ansiedad y morbilidad innecesarias, costos económicos inapropiados y el uso de radiación ionizante. Es por esta razón que se requiere un mayor énfasis posible en el control y la garantía de la calidad, a través del establecimiento de directrices de la garantía de calidad en la detección y diagnóstico del cáncer de mama, a través de la implementación de indicadores de rendimiento, basados en principios y estándares aceptados (Perry y col., 2007), los cuales podrían ser aplicables en los servicios de mamografía (tanto públicas como privadas) de pueblos o ciudades, tales como los que se encuentran en la ciudad de Rufino y Venado Tuerto.

Referencias

- Abugattas Saba, J., Manrique Hinojosa, J., & Vidaurre Rojas, T. (2015). Mamografía como instrumento de tamizaje en cáncer de mama. *Rev. Peru. Ginecol. Obstet.*, *61*(3), 311-319.
- Aguilar Cordero, M., González Jiménez, E., Álvarez Ferre, J., Padilla López, C., Mur Villar, N., García López, P., & Valenza Peña M. (2010). Lactancia materna: un método eficaz en la prevención del cáncer de mama. *Nutr Hosp.*, *25*(6): 954-958. <https://doi.org/10.3305/nh.2010.25.6.4994>
- Aibar, L., Santalla, A., Criado, M., González-Pérez, I., Calderón, M., Gallo, J., & Parra, J. F. (2011). Clasificación radiológica y manejo de las lesiones mamarias. *Clín. Inves. Gin. Obst.*, *38*(4), 141–149. <https://doi.org/10.1016/j.gine.2010.10.016>
- Álvarez Pérez, L., Martínez De Vega Fernandez, V., Mollinedo, D., Linares Gonzalez, S., & Daimiel Naranjo, I. (2018). Aspectos técnicos de la Resonancia Magnética de Mama.: ¿Está todo dicho?. *Seram*. Recuperado a partir de <https://piper.espacio-seram.com/index.php/seram/article/view/1048>
- Antúnez Baró, A. (2013). Necesidad del uso reflexivo de estudios complementarios. *Mediciego*, *19*(Suppl: 2). Recuperado el 29 de marzo de 2022 de <https://www.medigraphic.com/cgi-bin/new/resumen.cgi?IDARTICULO=47633&id2>
- Asociación Española Contra el Cáncer (2014). *Cáncer de mama*. Recuperado el 21 de febrero de 2021 de <https://www.contraelcancer.es/sites/default/files/migration/actualidad/publicaciones/documentos/cancer-mama-2014.pdf>
- Asociación Médica Argentina, AMA (2007). *Consenso Nacional Inter-Sociedades sobre Cáncer de Mama: Pautas para el Seguimiento de Pacientes Asintomáticas luego del Tratamiento Primario con Intención Curativa*. Recuperado el 10 de abril de 2022 de <https://www.ama-med.org.ar/>
- Aspron, M. (2020). Mamografía. Analógica y digital. Historia, evolución. *Rev. Arg. Mastol.*, *141*(39): 47 – 115.
- Bayo Calero, J., García Mata J., Lluch Hernández A., & Maganto V. (2007). *Cáncer de mama Cuestiones más frecuentes*. Entheos.
- Benito Álvarez M., & García Cara, M. (2015). Curso académico de radiología básica de la mama. Sociedad Española de Radiología.

- Blanco, S., Gamarra, S., Mysler, G., Pesce, V., & Viniegra, M. (2015). *Guía de controles de calidad mínimos para equipos digitalizados CR* (1ra. ed.). Instituto Nacional del Cáncer: CABA.
- Bravo–Cañón, M., & Ventura–Bravo, Z. (2013). Establecimiento de un protocolo de resonancia magnética para determinar multifocalidad y multicentricidad en pacientes con cáncer de mama. *Anal. Radiol. Méx.*, 12(3): 154–163.
- Breastcancer.org - *Información sobre el cáncer de mama en español*. Breastcancer.org. (2022). Recuperado el 15 de febrero 2022, de <https://www.breastcancer.org/es>.
- Buffa, R., Gamarra, S., & Viniegra, M. (2012). *Manual operativo para el uso de mamografía de tamizaje. Programa de Control de Cáncer de Mama (PCCM)*. Instituto Nacional del Cáncer.
- Camps H., & Sentis, M. (2008). Elastosonografía mamaria. *Rev. Chil. Radiol.*, 14(3), 122–127. <https://doi.org/10.4067/s0717-93082008000300004>
- Camps Herrero, J. (2011). Resonancia magnética de mama: estado actual y aplicación clínica. *Radiología*, 53(1): 27 – 38. <https://doi.org/10.1016/j.rx.2010.08.009>
- Centro de Control de Enfermedades, CDC (27 de septiembre de 2021). *Cáncer de mama*. Recuperado el 20 de marzo de 2022 de https://www.cdc.gov/spanish/cancer/breast/basic_info/dense-breasts.htm
- Córdova–Chávez, N., Santana–Vela, I., Putz–Botello, M., Arreozola–Mayoral M., Cuevas–Betancourt, R., & Onofre–Castillo, J. (2016). Manifestaciones, por mastografía y ultrasonido, del carcinoma ductal in situs y su correlación con los hallazgos histopatológicos. *Anal. Radiol. Méx.*, 15(2), 131–139.
- Costa, J., & Soria, J. (2015). *Resonancia Magnética dirigida a técnicos radiólogos superiores en imágenes para el diagnóstico*. Elsevier.
- del Cura, J., Pedraza S., & Gayete, A. (2010) *Radiología Esencial*. Ed.Panamericana.
- Diaz Lazo, H., & Huerto Muñoz, I. (2007). Rol actual de la ecografía en el diagnóstico del cáncer de mama. *Rev. Horiz. Med.*, 7(1), 9 pp.
- Diaz-Faes, J., Ruibal, A., & Tejerina, A. (2012). *Cáncer de mama: aspecto de interés actual*. Fundación de Estudios Mastológicos.
- Diffey, J. (2015). A comparison of digital mammography detectors and emerging technology. *Radiography*, 21(4), 315–323. <https://doi.org/10.1016/j.radi.2015.06.007>
- Digilio, V. (2014) *Especialidad en Mamografía*. Instituto Superior de Tecnología Médica.
- Elizalde Pérez, A. (2014) Tomosíntesis mamaria: Bases físicas, indicaciones y resultados. *Rev. Senol. Patol. Mamar.*, 28(1):39–45. <https://doi.org/10.1016/j.senol.2014.10.004>

- Febles, G. (2015). Revisión de los beneficios del screening del cáncer de mama y análisis de las controversias. *Rev. Imagenol.*, 19(1): 9–18.
- Fernández Cuadriello, E. (2018). Revisión del estado actual de la resonancia magnética en el cáncer de mama. *Clint. Invest. Gin. Obst.*, 45(2), 69–77. <https://doi.org/10.1016/j.gine.2017.04.003>
- Fleury, E. (2010). Ecografía: estado actual y futuro. En Stoopan M., & Garcia Mónaco (ed.), *Avances en Diagnóstico por Imágenes en Mama*. Editorial Ediciones Journal.
- Fontanilla Echeveste T., Minaya Bernedo J., & Pérez Aranguena R.; (2014) Identificación del uso clínico de los ultrasonidos. En González Hernado C., (Ed), *Técnicas de tomografía computarizada y ecografía*. Aran.
- Franco–Hervert, A., Onofre–Castillo, J., Putz–Botello, M., & Mancilla–Serrato, A. (2014). Valor predictivo de malignidad de nódulos sólidos categorías BI–RADS 4 y 5 por elastografía cualitativa. *Anal. Radiol. Méx.*, 13(1): 23–29.
- Frutos Arenas, F., Seguí Azpilcueta, M., Nieto Parra, J., Segovia Vergel, C., Palma Gastón, A., & Olloqui Martin, E. (2012). Técnicas de diagnóstico por la imagen en cáncer de mama. Actualización. *Cirugía Andaluza*, 23(1), 18–24.
- Gallo Vallejo, J., & Mas Masats, M. (2020). Rol de la ecografía mamaria en la práctica ginecológica habitual. *Prog. Obstet. Ginecol.*, 63: 224–230.
- Gallo, A. (2018). Seguimiento imagenológico de la mama operada e irradiada. *Rev. Arg. Mastol.*, 134(37), 134–157.
- García Curtis, J., & de Pace Bauaden, S. (2010). Evaluación de nódulos de mama – Mamografía y ultrasonido. En Aguilar, V., Bauab, S., & Maranhao, N. (Eds), *Mama, Diagnóstico por imagen*. Revinter.
- García, L., De Núbila L., Sánchez Álvarez, G., & Mora Vergara, J. (2019). Utilidad de la mamografía con contraste en el diagnóstico del cáncer de mama. nuestra experiencia y revisión de la literatura. *Rev. Colomb. Radiol.*, 30(1): 5088–5093.
- Gil–Bernal, A., Escobar Casas, S., Gómez De Las Heras, D., Rubio Rubio, S., Bello Garrido, S., & Pérez Tejada, D. (2021). La mamografía espectral con realce de contraste (CESM) desde el principio. *Congreso Nacional SERAM*, 1(1), 35. Recuperado de <https://piper.espacio-seram.com/index.php/seram/article/view/4270>
- GLOBOCAN (2020). International Agency for Research on Cancer. Organización Mundial de la Salud. <https://gco.iarc.fr/today/home>
- Goddi, A., Bonardi, M., & Alessi, S. (2012). Breast elastography: A literature review. *J. Ultrasound*, 15(3), 192–198. <https://doi.org/10.1016/j.jus.2012.06.009>

- González, B., Ruiz, C., González, I., Iribar de Marcos, K., Lopez Ruiz, J., Tarrasón, R., Vega Bolivar, A., & Vizcaino Estevez, I. (2004). *Programa de garantía de calidad en mamografía*. Sociedad Española de Diagnóstico por Imágen de la Mama
- Guitián, A. (2020). Resonancia magnética de mama. Conversatorios SEROFCA [Video]. Youtube.https://www.youtube.com/watch?v=Tdr4eioVRoQ&ab_channel=SEROFCA.
- Heywang-Koebrunner, S., Schreer, I., & Barter, S. (2014). *Diagnostic Breast Imaging. Mammography, Sonography, Magnetic Resonance Imaging, and Interventional Procedures* (3er ed.). Thieme.
- Horvath, E., Cuitiño, M., Pinochet, M., & Sanhueza, P. (2011). Doppler color en el estudio de la mama: ¿Cómo lo hacemos nosotros? *Radiología*, 17(1), 19–27. <https://doi.org/10.4067/S0717-93082011000100005>
- Instituto Nacional de Câncer José Alencar Gomes da Silva, INCA (2018). *Atualización para técnicos en mamografía*. Ministerio de Salud de Brazil. <https://www.inca.gov.br>
- Instituto Nacional del Câncer, INC (2020). *Estadísticas – Incidencia*. Ministerio de Salud de la Nación. <https://www.argentina.gob.ar/salud/instituto-nacional-del-cancer>
- Iranmakani, S., Mortezaazadeh, T., Sajadian, F., Ghaziani, M., Ghafari, A., Khezerloo, D., & Musa, A. (2020). A review of various modalities in breast imaging: technical aspects and clinical outcomes. *Egypt. J. Radiol. Nucl.*, 51(1), pp. 22. <https://doi.org/10.1186/s43055-020-00175-5>
- Itoh, A., Ueno, E., Tohno, E., Kamma, H., Takahashi, H., Shiina, T., Yamakawa, M., & Matsumura, T. (2006). Breast Disease: Clinical Application of US Elastography for Diagnosis. *Radiology*, 239(2), 341–350. <https://doi.org/10.1148/radiol.2391041676>
- Jeukens, C. (2019). Physics of Contrast-Enhanced Mammography. En Lobbes, M., & Jochelson, M. (Ed.), *Contrast-Enhanced Mammography*. Springer: Cham.
- Jochelson, M., & Lobbes, M. (2021). Contrast-enhanced Mammography: State of the Art. *Radiology*, 299(1), 36–48. <https://doi.org/10.1148/radiol.2021201948>
- Johns, P., & Yaffe, M. (1987). X-ray characterisation of normal and neoplastic breast tissues. *Phys. Med. Biol.*, 32(6), 675–695. <https://doi.org/10.1088/0031-9155/32/6/002>
- Kim, S., Kim, H., & Moon, W. (2020). Automated Breast Ultrasound Screening for Dense Breasts. *Korean J. Radiol.*, 21(1), 15. <https://doi.org/10.3348/kjr.2019.0176>
- Kopans, D. (2017). *La mama en imagen*. Editorial Marban.
- Leblans, P., Vandenbroucke, D., & Willems, P. (2011). Storage Phosphors for Medical Imaging. *Materials*, 4(6), 1034–1086. <https://doi.org/10.3390/ma4061034>

- López Ruiz, J., & Pina Insaust, L. (2016) *Manual de Radiología mamaria*. Editorial Panamericana
- Lucena, M. (2014) *Diagnóstico de la mujer: Ecografía mamaria*. Espacio Profesional. ELAS (Grupo Oroño).
- Majlis, S. (2018). Hormonas femeninas y cáncer de mama: estado de la polémica y evidencias en 2008. ¿Qué responder a las pacientes?. *Rev. Chil. Radiol.*, 14(3), 113–121. <https://doi.org/10.4067/S0717-93082008000300003>
- Mann, R., Cho, N., & Moy, L. (2019). Breast MRI: State of the Art. *Radiology*, 292(3), 182947. <https://doi.org/10.1148/radiol.2019182947>
- Martinez Galvez M., & Alvarez Benito M. (2008). Cáncer de mama. En Actualizaciones SERAM Imagen en Oncología. (pp: 35-44). Médica Panamericana.
- Mendelson, E. (2016). BI–RADS Ecografía. En Colegio Americano de Radiología (ed.), *BI–RADS, sistema de informes y registro de datos de estudios por imágenes de la mama* (5ª Ed.). Ediciones Journal.
- Moreau, R. (2012). Prevención primaria en cáncer de mama. *Rev. Arg. Mastol.*, 31(110): 75-110.
- Moriyón C, (2021) *Anatomía de la mama y de la axila*. Curso académico de master internacional de especialización en mastología - senología. Fundación de Estudios Mastológicos.
- Organización Mundial de la Salud, OMS (2000). *Pautas éticas internacionales para la investigación biomédica en seres humanos*. Ginebra.
- Organización Mundial de la Salud, OMS (21 de septiembre de 2021). *Datos y cifras*. <https://www.who.int/es/news-room/fact-sheets/detail/cancer>
- Organización Panamericana de la Salud y Consejo de Organizaciones Internacionales de las Ciencias Médica, OPS (2016). *Pautas éticas internacionales para la investigación relacionada con la salud con seres humanos* (4ta ed.). Ginebra: Consejo de Organizaciones Internacionales de las Ciencias Médicas (CIOMS).
- Ortega, D., Tagorba, M., Osses, D., & Lopez, A. (2004). Mamografía digital: el desafío del presente. *Rev. Chil. Radiol.*, 10(1), 35–37.
- Palazuelos, G., Trujillo, S., & Romero, J. (2014). Tomosíntesis: la nueva era de la mamografía. *Rev. Colomb. Radiol.*, 25(2): 3926-33.
- Perez Barrionuevo, N., Venezuela Jordan, M., & Llera Cordón, J. (2008). *Imagenología de la mama*. Editorial Formación Continuada LOGOS

- Pérez Zumano, S., Sandoval Alonso, L. & Tapia Martínez, H. (2009). Factores de riesgo para cáncer de mama. Revisión de la literatura: rol potencial de enfermería. *Enferm, Univ.*, 6(3): 21–26.
- Pérez-Zúñiga, I., Villaseñor-Navarro, Y., Pérez-Badillo, M., Cruz-Morales, R., Pavón-Hernández, C., & Aguilar-Cortázar, L. (2012). Resonancia magnética de mama y sus aplicaciones. *Gaceta Mex. Oncol.*, 11(4): 268–280.
- Perry, N., Broeders, M., de Wolf, C., Tornberg, S., Holland, R., & von Karsa, L. (2007). European guidelines for quality assurance in breast cancer screening and diagnosis. Fourth edition--summary document. *Ann. Oncol.*, 19(4), 614–622. doi:10.1093/annonc/mdm481
- Registro Institucional de Tumores de Argentina (2021). *Resultados, avances y desafíos. Período 2012-2018*. Ministerio de Salud de la Nación. Recuperado el 25 de enero de 2022 de <https://bancos.salud.gob.ar/sites/default/files/2021-05/2021-05-26-publicacion-RITA-digital2.pdf>
- Rocha Garcia, A., & Mera Fernandez, D. (2019). Tomosíntesis de la mama: estado actual. *Radiol.*, 61(4), 274–285. <https://doi.org/10.1016/j.rx.2019.01.002>
- Rocha García, A., & Mera Fernandez, D. (2019). Tomosíntesis de la mama: estado actual. *Radiología*, 61(4), 274–285. <https://doi.org/10.1016/j.rx.2019.01.002>
- Rodriguez Lucero, J. (2019) Diagnóstico de la mujer: Estudio de la mama mediante Resonancia Magnética. Espacio Profesional. *ELAS (Grupo Oroño)*. <https://elas.com.ar/noticias/diagnostico-de-la-mujer-estudio-de-la-mama-mediante-resonancia-magnetica>
- Ruiz Cortes, S., González López, A., Elzaurdin Mora, R., Rabeiro González, D., González Lugo, Y., & García López, A. (2016). Utilidad de la elastografía en cáncer de mama a propósito de dos casos. *Rev. Cub. Med. Mil.*, 45(3), 372–377.
- Saez, M. (13 de junio de 2018). Estos son los diferentes tipos de cáncer de mama que existen: Conocerlos podría salvar vidas. *Fabiosa*. <https://fabiosa.es/>
- Sampieri Hernandez, R., Collado, C., Baptista Lucio, M. (2014). *Metodología de la investigación* (6ta ed.). McGraw–Hill: México.
- Scott, C., & Litin, M. (2018). *Mayo Clinic family Health*. Editorial Mayo Clinic Press.
- Seibert, J. A., Boone, J., Cooper, V., & Lindfors, K. (2004). Cassette-based Digital Mammography. *Technol. Cancer Res. Treat.*, 3(5), 413–427. <https://doi.org/10.1016/10.1177/153303460400300502>
- Sencha, A., Evseeva, E., Mogutov, M., & Patrunov, Y. (2013). *Breast Ultrasound*. Springer.

- Sociedad Americana del Cáncer, SAC (3 de octubre de 2019). *Detección temprana y diagnóstico del cáncer de seno*. Recuperado el 20 de marzo de 2022 de <https://www.cancer.org/content/dam/CRC/PDF/Public/9019.00.pdf>
- Soteras, A. (6 de febrero de 2018). Mamografía, ¿Qué tipo de mama tienes? *EFE: Salud*. <https://efesalud.com/mamografia-tipo-mama/>
- Stavros, T. (2006). *Ecografía de mama*. Editorial Marban
- Toledo, A., Baglivo, M., Irastorza, G., Salemme, M., Mon, G., & de Sola, C. (2013). Tomosíntesis digital: una nueva herramienta en el diagnóstico mamario. En *LIX Congreso Argentino de Diagnóstico por Imágenes* (sesión de pósteres). CABA, Argentina. Recuperado el 23 de enero de 2022 de <http://congreso.faardit.org.ar/2013/ecos/inicio>
- Torres Tabanera, M. (2016). Novedades de la 5ª edición del sistema breast imaging reporting and data system (BI-RADS®) del Colegio Americano de Radiología. *Rev. Senol. Patol. Mamar.*, 29(1): 32–39. <https://doi.org/10.1016/j.senol.2015.12.001>
- Travieso–Ajaa, M. Rodríguez Rodríguez, M., Alayón Hernández, S., Vega Benítez V., & Luzardoc, O. (2014). Mamografía con realce de contraste mediante técnica de energía dual. *Radiología*, 56(5), 390–399. <https://doi.org/10.1016/j.rx.2014.05.003>
- Travieso–Ajaa, M., & Pérez-Luzardo, O. (2020). Utilidad clínica de la mamografía con contraste (CEM): una revisión de la literatura. *Rev. de Senol. y Patol. Mamar.* (en prensa). <https://doi.org/10.1016/j.senol.2020.09.005>
- Zubor P., Kubatka, P., Kajo, K., Dankova, Z., Polacek H., Bielik, T., Kudela, E., Samec, M., Liskova, A., Vlcakova, D., Kulkovska, T., Stastn, I., Holubekova, V., Bujnak, J., Laucekova, Z., Büsselberg, D., Adamek, M., Kuh, W., Danko, J., & Golubnitschaja, O. (2019). Why the Gold Standard Approach by Mammography Demands Extension by Multiomics? Application of Liquid Biopsy miRNA Profiles to Breast Cancer Disease Management. *Int. J. Mol. Sci.*, 20(12), 2878. <https://doi.org/10.3390/ijms20122878>

ANEXO N°1. Cuestionario guía para la realización de entrevistas

| | |
|---|--------------|
| Fecha: | Hora: |
| Lugar (<i>ciudad y sitio específico</i>): | |
| Entrevistador/a: | |
| Entrevistado/a (<i>nombre, edad, género, puesto, dirección, gerencia o departamento</i>): | |
| Característica de la entrevista | |

Preguntas a realizar

1. Siendo el cáncer de mama el de mayor incidencia en mujeres. ¿Considera usted que los pacientes llegan a finalizar todo el proceso exigido por los profesionales de la salud para concluir el diagnóstico definitivo?
2. ¿Según su experiencia profesional podría decirnos si son más las pacientes que se realizan los controles preventivos o las que concurren con alguna patología ya diagnosticada?
3. ¿Qué opina de los nuevos métodos complementarios para la detección del cáncer de mama?
4. Las mujeres con mama densa. ¿Tienen un protocolo específico? o ¿considera que deberían tenerlo?
5. A las mujeres que tienen antecedentes de cáncer de mama. ¿Se les recomienda complementar la mamografía, por más que la misma no demuestre ninguna alteración? Ya que se ha demostrado que la sensibilidad de la mamografía disminuye enormemente en mamas densas, descendiendo a valores tan bajos como 30 a 40%.
6. En caso de observar microcalcificaciones, ¿Con qué método es mejor estudiarlas?
7. Si se observa una asimetría y distorsión del tejido, ¿Cuál es el estudio complementario para estudiarla?
8. ¿Qué estudio sugiere en complemento a la mamografía frente a la presencia de un nódulo?
9. ¿Cuándo se plantea la necesidad de realizar una RM?
10. ¿Cuál/es de las secuencias que se realizan en resonancia aporta mayor información a la hora de descartar un cáncer de mama?
11. ¿Qué tipo de información se busca en la ecografía mamaria?

12. ¿Ayuda la ecografía mamaria a definir el tipo de lesión observada en la mamografía?
13. Según lo hallado en la ecografía ¿Qué otro estudio complementario recomienda usar?
14. ¿Qué nos puede decir sobre la nueva técnica, “Elastografía”?
15. ¿Cuándo se plantea la necesidad de realizar una tomosíntesis?
16. ¿Por qué no se utiliza como método de screening la tomosíntesis? ¿Cree que en algún futuro puede llegar a reemplazar a la mamografía?
17. ¿Se utiliza menor compresión en la tomosíntesis que en una mamografía convencional?

ANEXO N°2. Síntesis de los/as profesionales entrevistados

Profesional N°1

Médica ginecóloga por la Universidad Nacional de Rosario. Posee un posgrado en Mastología y se desempeñó como jefa del servicio de tocoginecología del Hospital Regional Dr. Alejandro Gutiérrez de la ciudad de Venado Tuerto (Santa Fe). Actualmente, se encuentra al frente del servicio de Mastología (consultorio y cirugía) en dicho nosocomio y desempeña su labor de consultorio y cirugía en el Sanatorio San Martín de la ciudad de Venado Tuerto, Santa Fe.

Profesional N°2

Médica con especialidad en diagnóstico por imágenes, recibida en la Universidad Nacional Rosario, desempeñando su actividad laboral en el Hospital SAMCO Rufino, e integra el staff médico del Instituto del Diagnóstico Rufino (IDR) y Clínica Santa Fe de la ciudad de Rufino (Santa Fe).

Profesional N°3

Médica especialista en diagnóstico por imágenes, desempeñándose como médico director en el Instituto de Diagnóstico Radiante en Patología Mamaria en la ciudad de Rosario (Santa Fe). Además, forma parte del plantel médico del servicio de diagnóstico mamario de la Asociación de lucha contra el cáncer (LALCEC) de la ciudad de Casilda (Santa Fe).

Profesional N°4

Médica especialista en diagnóstico por imágenes. Concluyó su especialidad en el Servicio de diagnóstico por imágenes del Hospital Regional “Dr. Alejandro Gutiérrez” de Venado Tuerto (Sa. Fe). Actualmente, se desempeña como médico en diagnóstico por imágenes en el servicio de diagnóstico del Hospital “Eduardo Morgan” de Colón (Bs. As) e integrante del staff médico en Imágenes Colon (Bs. As), Sanatorio Castelli (Vdo. Tto) y Clínica Santa Fe de Chañar Ladeado (Sta. Fe).

Profesional N°5

Médica especialista en diagnóstico por imágenes con especial dedicación en imagenología mamaria (M.P.N° 21070). Durante 2016 realizó una estancia formativa en Hospital Universitario “Virgen del Rocío” (Servicio de Radiodiagnóstico, Área Patología de la Mujer) en Sevilla (España) y formó parte de distintos congresos y charlas informativas (p. ej., Congreso RSNA 2016, IV Simposio de Imágenes en la Mujer en Buenos Aires, IV Jornada Intersocietaria de Patología Mamaria, XV Jornadas Nacionales de Mastología, 37° Congreso de

la Sociedad Española de Senología y Patología Mamaria en Cadiz, España; entre otros). Actualmente pertenece al staff médico en el área de Diagnóstico por Imágenes de la Mujer del Instituto Gamma de Rosario (Sta. Fe).

Profesional N°6

Médico especialista en diagnóstico por imágenes con especial dedicación en patología e intervencionismo mamario y doppler vascular periférico (M.P.N° 14923). Obtuvo recertificación de la especialidad de diagnóstico por imágenes (Colegio de Médicos de Santa Fe, 2013), y acreditación en Imagenología Mamaria por la Sociedad Argentina de Mastología, por la Sociedad Argentina de Radiología (SAR) y por la Federación Argentina de Asociaciones de Radiología, Diagnóstico por Imágenes y Terapia Radiante (FARDIT). Es miembro titular de la Sociedad Argentina de Mastología y FARDIT, integrante de la comisión de Sociedad de Mastología de Rosario (vocal suplente, período 2018-2019 y 2020-2021), y se desempeña como instructor de las residencias para especialistas en diagnóstico por Imágenes del Hospital Escuela “Eva Perón” (Granadero Baigorria) y Sanatorio de la Mujer (Rosario). Además, pertenece al staff médico de Sylabus (centro médico de diagnóstico por imágenes) de la ciudad de Rosario (Sta. Fe).

Profesional N°7

Médica con especialidad en Diagnóstico por Imágenes. Forma parte del Staff médico de CIMEDET en la ciudad El Trébol, San Jorge, Cañada de Gómez y Armstrong, de la provincia de Santa Fe.

Profesional N°8

Médica especialista en diagnóstico por imágenes. Se desempeña como integrante del staff médico de Welliness (Rafaela, Sta Fe).